3. Temelden Pratiğe Dermatoloji ve Kozmetoloji Sempozyumu

24-27 Eylül 2026
Regnum Carya, Antalya



DERMATOLOJİ VE İNFLAMASYON DERNEĞİ

Bildiri Kitabı

temeldenpratigedermatoloji.org

devent
Turizm Organizasyon
devent.com.tr

1
SÖZLÜ BİLDİRİLER

17
POSTER BİLDİRİLER

52
YAZAR DİZİNİ

SÖZLÜ BİLDİRİLER

3. Temelden Pratiğe Dermatoloji ve Kozmetoloji Sempozyumu

24-27 Eylül 2026 | Regnum Carya, Antalya

SS-01

PREMENOPOZAL VE POSTMENOPOZAL KADINLARDA ROZASEA: KLİNİK AKTİVİTE VE YÜZ TERMAL ÖZELLİKLERİNİN KARŞILAŞTIRILMASI

Tuğçe Çelebi Çelikkıran, Ceyda Tetik Aydoğdu, Suzan Demir Pektaş, Emine Tuğba Alataş
Muğla Sıtkı Koçman Üniversitesi Eğitim ve Araştırma Hastanesi, Deri ve Zührevi Hastalıklar Ana Bilim Dalı, Muğla

Amaç: Rozasea, başlıca yüzün santral bölgelerini etkileyen, kronik seyirli, inflamatuar ve vasküler özellikler gösteren yaygın bir deri hastalığıdır. Kadınlarda menopoz döneminde ortaya çıkan hormonal değişikliklerin deri yapısı, vasküler yanıt ve termoregülasyon mekanizmalarını etkileyerek rozaseanın klinik özelliklerinde rol oynayabileceği düşünülmektedir. Bu çalışmada, premenopozal ve postmenopozal rozasea hastalarında klinik aktivite, semptomlar ve yüz termal özelliklerinin karşılaştırılması ve menopozal durumun hastalık özellikleri üzerindeki olası etkilerinin değerlendirilmesi amaçlanmıştır.

Gereç-Yöntem: Bu gözlemsel ve kesitsel çalışma, Şubat 2026–Temmuz 2026 tarihleri arasında Muğla Eğitim ve Araştırma Hastanesi Dermatoloji Polikliniği'nde gerçekleştirilmiştir. Çalışmaya klinik olarak eritematotelanjiektatik (ETR) veya papülopüstüler rozasea (PPR) tanısı almış, 35–65 yaş aralığında toplam 135 kadın hasta (75 premenopozal, 60 postmenopozal) dahil edilmiştir. Hastaların demografik ve klinik özellikleri, semptomları, menopoz durumu ve hastalık şiddeti değerlendirilmiştir. Hastalık şiddeti Investigator Global Assessment (IGA) skoru ile belirlenmiştir. Yüzün farklı anatomik bölgelerine ait sıcaklık ölçümleri, standart koşullar altında kızılötesi termografi ile değerlendirilmiştir. İstatistiksel analizlerde uygun parametrik ve nonparametrik testler kullanılmış, değişkenler arasındaki ilişkiler korelasyon ve regresyon analizleri ile incelenmiştir. İstatistiksel anlamlılık düzeyi $p<0,05$ olarak kabul edilmiştir.

Bulgular: Menopozal duruma göre yapılan karşılaştırmalarda, postmenopozal hastalarda kaşıntı anlamlı olarak daha sık saptanmıştır ($p=0,003$). Yanma-batma ve kuruluk açısından gruplar arasında anlamlı farklılık bulunmamıştır. Hastalık şiddeti değerlendirmesinde, menopozal durum ile IGA skoru arasında anlamlı ilişki bulunmuş ve postmenopozal hastalarda daha yüksek IGA skorları izlenmiştir ($p=0,046$). Ordinal lojistik regresyon analizinde postmenopozal hastalarda daha yüksek IGA skoruna sahip olma olasılığı 2,41 kat daha yüksek bulunmuştur (%95 GA: 1,28–4,53; $p=0,007$). Yüz termal ölçümlerinde postmenopozal grupta alın ve çene sıcaklıkları anlamlı olarak daha düşük saptanmıştır (sırasıyla $p<0,001$ ve $p=0,021$). Ayrıca, IGA skorları ile alın ($r=0,228$; $p=0,008$), yanak ($r=0,434$; $p<0,001$), burun ($r=0,371$; $p<0,001$) ve çene ($r=0,320$; $p<0,001$) sıcaklıkları arasında pozitif yönde anlamlı korelasyonlar saptanmıştır.

Sonuç: Menopozal durumun rozasea hastalarında klinik özellikler, hastalık aktivitesi ve yüz termal özellikleri ile ilişkili olabileceği saptanmıştır. Bulgularımız, postmenopozal dönemde hastalık aktivitesinin daha yüksek olabileceğini düşündürmekte ve termal görüntülemenin rozasea aktivitesinin objektif değerlendirilmesinde potansiyel bir tamamlayıcı yöntem olabileceğine işaret etmektedir. Bu bulguların doğrulanması ve altta yatan mekanizmaların aydınlatılması için daha geniş örneklemli, çok merkezli ve prospektif çalışmalara ihtiyaç vardır.

Anahtar Kelimeler: hastalık aktivitesi, kızılötesi termografi, menopoz, rozasea, termal görüntüleme

SS-02

HİDRADENİTİS SUPPURATİVA HASTALARINDA DOKSİSİKLİN TEDAVİSİNİN SİSTEMİK İNFLAMASYON İNDEKSLERİ ÜZERİNE ETKİSİ: RETROSPEKTİF KOHORT ÇALIŞMASI

Sinem Can Yılmaz, Emine Tamer
Ankara Bilkent Şehir Hastanesi

Amaç: Hidradenitis Suppurativa (HS); özellikle aksiller, inguinal, anogenital ve inter mamiller bölgelerde olan inflamatuar nodül, abse ve sinüs traktlarıyla karakterize, hastanın yaşam kalitesini son derece düşürebilen, kronik hastalıklar kategorisinde incelenen inflamatuar bir deri hastalığıdır. Hastalığın patogenezinde sistemik inflamasyon da yer aldığı için ilk basamak tedaviler arasında oral antibiyotik tedavileri mevcuttur. Çalışmamızda oral doksisiklin tedavisi öncesi ve tedavinin ikinci ayında hemogram parametreleri ve bu parametrelerden hesaplanan inflamasyon göstergesi olan indekslerin değerlendirilmesi amaçlanmıştır. Çalışmamız HS hastalarında doksisiklin tedavisi ile hemogram indekslerinin değişiminin incelendiği literatürdeki ilk çalışmadır.

Gereç-Yöntem: Ankara Bilkent Şehir Hastanesi Dermatoloji kliniğine 1 Temmuz 2025 - 1 Temmuz 2026 tarihleri arasında başvuran ek hastalığı olmayan, 18-65 yaş arası HS hastaları rektospektif olarak incelendi. Başlangıçta herhangi bir tedavi almayan, muayene ile doksisiklin 100mg/gün tedavisi uygun görülen ve 2 ay boyunca tedaviyi düzenli olarak kullanan 54 (22 kadın, 32 erkek) hasta çalışmaya dahil edildi. Hastaların demografik bilgileri, tedavi öncesi ve tedavinin ikinci ayındaki hemogram parametreleri ve bu parametrelerden elde edilen NLR: Nötrofil/lenfosit, PLR: Platelet/Lenfosit, MLR: Monosit/Lenfosit ve SII: PlateletxNötrofil/Lenfosit oranları kaydedildi.

Bulgular: Normal dağılım göstermeyen trombosit, NLR, PLR, MLR ve SII parametreleri için medyan hesaplandı. Trombosit medyan değeri 307,5 (283,25–339,00)'den 304 (264,50–319,75)'e geriledi ve istatistiksel olarak güçlü anlamlı sonuçlandı (p<0,001). SII medyan değeri 589,57(484,69–768,94)'den 532,49 (443,13–694,67)'a gerileyerek yine güçlü anlamlı değerlendirildi (p=0,037). NLR medyanı 1,84 (1,64–2,31)'den 1,72 (1,44–2,27)'ye gerilemesine rağmen değişiklik istatistiksel olarak anlamlı değildi (p=0,152). PLR medyanı 110,03 (88,60–140,09)'dan 107,25 (82,80–121,97)'ye geriledi ancak bu değişiklik de anlamlı değildi (p=0,129). MLR medyanı tedavi öncesi ve sonrası 0,21 (0,18–0,27) olarak bulundu ve anlamlı değişiklik saptanmadı (p=0,976).

Sonuç: Doksisiklin tedavisi sonrasında HS hastalarında SII ve trombosit değerlerinde anlamlı azalma saptandı. Diğer inflamasyon belirteçlerinde ise tedavi ile azalma gözlenmiş olmakla birlikte istatistiksel olarak anlamlı bulunmadı. Bu sonuçlar, doksisiklin tedavisinin HS hastalarında sistemik inflamasyon üzerinde etkili olabileceğini düşündürmektedir. SII'nin rutin hemogram parametrelerinden kolaylıkla hesaplanabilmesi ve tedavi sonrasında anlamlı değişiklik göstermesi, HS hastalarında inflamatuvar durumun değerlendirilmesinde kullanılabilecek pratik bir belirteç olabileceğini düşündürmektedir. Bununla birlikte, çalışmamızın retrospektif olması, hasta sayısının sınırlı olması ve takip süresinin 2 aylık olması nedeniyle sonuçların daha geniş hasta gruplarında ve prospektif çalışmalarla desteklenmesi gerekmektedir.

Anahtar Kelimeler: hidradenitis suppurativa, doksisiklin, SII, inflamasyon

SS-03

ROZASE HASTALARINDA DEMODEX VE HELİCOBACTER PYLORİ EŞ ZAMANLI POZİTİFLİĞİNİN SIKLIĞI VE HASTALIK ŞİDDETİYLE İLİŞKİSİ

Yeşim Akpınar Kara, Deniz Aksu

Sağlık Bilimleri Üniversitesi Ankara Eğitim ve Araştırma Hastanesi, Deri ve Zührevi Hastalıkları Kliniği, Ankara

Amaç: Rozase patogenezinde Demodex akarları ve Helicobacter pylori (H. pylori) enfeksiyonunun rolü tartışmalı olup, iki etkenin eş zamanlı pozitifliğine ilişkin veriler sınırlıdır. Bu çalışmada rozase hastalarında Demodex ve H. pylori pozitifliklerinin sıklığının, demografik ve klinik özelliklerle ilişkilerinin ve birlikte pozitifliğin hastalık şiddeti üzerindeki etkisinin değerlendirilmesi amaçlandı.

Gereç-Yöntem: Bu prospektif, tanımlayıcı kesitsel çalışmaya Şubat-Temmuz 2025 arasında, 18 yaş ve üzerinde, klinik olarak rozase tanısı konulan hastalar alındı. Demografik ve klinik özellikler kaydedildi; rozase alt tipi ve şiddeti değerlendirildi. Demodex varlığı dermoskopiyle, H. pylori pozitifliği gaitada antijen testiyle araştırıldı. Bulgular uygun parametrik ve parametrik olmayan testlerle karşılaştırıldı; $p<0,05$ anlamlı kabul edildi.

Bulgular: Çalışmaya yaş ortalaması 44,97±11,33 yıl olan 45 kadın ve 16 erkek olmak üzere 61 hasta dahil edildi. Hastaların %57,4'ünde Demodex, %23,0'ında H. pylori, %14,8'inde ise her iki etken birlikte pozitifti. Demodex pozitifliği kadınlarda erkeklerden daha yüksekti (%66,7 ve %31,2; p=0,014). H. pylori pozitif hastalar negatif hastalardan daha yaşlıydı (50,86±10,80 ve 43,21±10,99 yıl; p=0,025) ve pozitiflik erkeklerde daha sıktı (%43,8 ve %15,6; p=0,036). Eşzamanlı pozitif hastaların yaş ortalaması daha yüksekti (53,11±9,64 ve 43,56±11,08 yıl; p=0,028). Rozase alt tipi veya hastalık şiddeti ile Demodex, H. pylori ya da eşzamanlı pozitiflik arasında anlamlı ilişki saptanmadı (tümü $p>0,05$).

Sonuç: Demodex pozitifliği kadınlarda, H. pylori pozitifliği erkeklerde ve ileri yaşta, iki etkenin birlikte pozitifliği ileri yaşta daha sık bulundu. Buna karşın tek veya eş zamanlı pozitiflik hastalık şiddetiyle ilişkili değildi. İki etkenin birlikte değerlendirilmesine ilişkin sınırlı literatüre %14,8'lik eş zamanlı pozitiflik verisi sunan çalışma, rozasede rutin tarama yerine hasta özellikleri ve klinik gerekliliklere dayalı bireyselleştirilmiş değerlendirmeyi desteklemektedir.

Anahtar Kelimeler: demodex, helicobacter pylori, rozase

SS-04

PSORİASİSTE FENOTİPİK YAŞ: LEVİNE PHENOAGE MODELİNİN HASTALIK AKTİVİTESİ VE TEDAVİ DURUMU İLE İLİŞKİSİ

Bahadır Aslancan[1], Ömer Karakoyun[2]

[1]Şanlıurfa Eğitim ve Araştırma Hastanesi, Deri ve Zührevi Hastalıkları Kliniği, Şanlıurfa, Türkiye
[2]Gazi Yaşargil Eğitim ve Araştırma Hastanesi, Deri ve Zührevi Hastalıkları Kliniği, Şanlıurfa, Türkiye

Amaç: Psoriasis, kronik sistemik inflamasyonla ilişkili ve kardiyometabolik hastalıklar ile erken mortalite riskini artıran bir hastalıktır. Fenotipik yaş (PhenoAge), rutin laboratuvar parametrelerinden hesaplanan ve biyolojik yaşlanmayı yansıtan bir belirteçtir. Psoriasiste biyolojik yaşlanmaya ilişkin veriler sınırlı ve çelişkilidir. Bu çalışmada psoriasisli hastalarda PhenoAge'i sağlıklı kontrollerle karşılaştırmayı, hastalık şiddeti ve inflamatuvar belirteçlerle ilişkisini değerlendirmeyi amaçladık.

Gereç-Yöntem: Retrospektif kesitsel çalışmaya 75 plak psoriasis hastası (25 tedavisiz, 25 metotreksat, 25 biyolojik ajan) ve 25 sağlıklı kontrol dahil edildi. Gruplar yaş, cinsiyet, sigara, diyabet ve hipertansiyon açısından frekans eşleştirmesiyle oluşturuldu. PhenoAge; albümin, kreatinin, glukoz, hsCRP, lenfosit yüzdesi, MCV, RDW, ALP, lökosit ve kronolojik yaş kullanılarak Levine–Liu algoritmasıyla hesaplandı. Kronolojik yaş etkisini değerlendirmek amacıyla fenotipik yaş farkı (PhenoAge-kronolojik yaş) ve iki farklı regresyon temelli artık analizleri kullanıldı. Gruplar uygun parametrik ve nonparametrik testlerle karşılaştırıldı; ilişkiler Spearman korelasyonu ve çoklu doğrusal regresyon ile analiz edildi.

Bulgular: Gruplar yaş, cinsiyet, sigara, diyabet ve hipertansiyon sıklığı bakımından benzerdi (Tablo 1A). PASI, DLQI, hsCRP ve NLR beklendiği gibi tedavisiz grupta en yüksekti. Ham PhenoAge psoriasis grubunda 45,2±11,7, kontrollerde 42,4±12,4 yıl olup anlamlı farklılık göstermedi (p=0,308). Ancak fenotipik yaş farkı psoriasis hastalarında +0,20±4,71 yıl, kontrollerde -2,53±4,78 yıl bulundu (ortalama fark 2,73 yıl) (Şekil 1).

Duyarlılık analizlerinde üç farklı yaş düzeltme yöntemi benzer sonuçlar verdi (Tablo 1B). ANCOVA analizinde tedavisiz psoriasis grubunun kontrollere göre 3,47 yıl daha ileri fenotipik yaş gösterdiği saptandı (p=0,012); anlamlı fark yalnızca bu iki grup arasındaydı. Fenotipik yaşı kronolojik yaşından yüksek olanların oranı kontrollerde %24, tedavisiz hastalarda %56 idi. PhenoAge hızlanması hsCRP (ρ=0,62), CRP/albümin oranı (ρ=0,60), NLR (ρ=0,39) ve BKİ (ρ=0,31) ile ilişkiliydi (tümü p<0,01); PASI, DLQI ve hastalık süresiyle ilişki saptanmadı. Çoklu regresyonda bağımsız belirleyiciler BKİ ve diyabet olurken grup etkisi anlamlılığını kaybetti.

Sonuç: Bulgularımız, psoriasis hastalarında kronolojik yaştan bağımsız yaklaşık 2,7 yıllık fenotipik yaş artışı bulunduğunu ve bu artışın özellikle sistemik tedavi almayan hastalarda belirgin olduğunu göstermektedir. Fenotipik yaşın PASI yerine inflamatuvar ve metabolik göstergelerle ilişkili olması, biyolojik yaşlanmanın sistemik inflamasyonu daha iyi yansıtabileceğini düşündürmektedir. Kesitsel tasarım nedensel yorum yapmayı sınırlandırsa da, PhenoAge psoriasiste sistemik risk değerlendirmesinde umut vadeden, kolay uygulanabilir bir biyolojik yaş göstergesi olup daha büyük prospektif çalışmalarla doğrulanmalıdır.

Anahtar Kelimeler: Biyolojik yaşlanma, Fenotipik yaş, İnflamasyon, Psoriasis, Sistemik inflamasyon

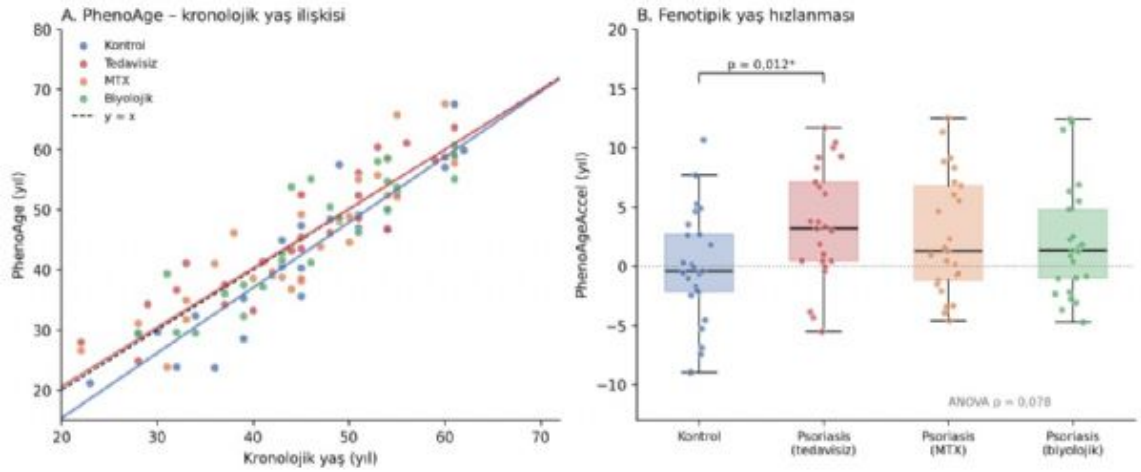

Şekil 1. Şekil 1. (A) PhenoAge ile kronolojik yaş ilişkisi. Kesikli çizgi y=x doğrusunu, düz çizgiler kontrol (mavi) ve psoriasis (kırmızı) gruplarının regresyon doğrularını göstermektedir. (B) Fenotipik yaş hızlanmasının (kontrol-referanslı artık) gruplara göre dağılımı; kutu grafikleri medyan ve çeyreklikleri, noktalar tek tek olguları göstermektedir. Yatay noktalı çizgi kontrol ortalamasını (0) işaret eder. *Yaşa göre düzeltilmiş tedavisiz–kontrol karşılaştırması.

Tablo 1A. Grupların demografik, klinik ve laboratuvar özellikleri

Değişken	Kontrol (n=25)	Tedavisiz (n=25)	MTX (n=25)	Biyolojik (n=25)	p
Yaş (yıl)*	45,0 ± 10,6	44,8 ± 10,6	45,0 ± 10,5	45,0 ± 10,6	1,000
Erkek, n (%)	14 (56)	14 (56)	14 (56)	14 (56)	1,000
BMI (kg/m²)*	25,5 ± 3,9	28,3 ± 4,9	28,2 ± 4,2	28,2 ± 4,2	0,072
Sigara, n (%)	6 (24)	10 (40)	10 (40)	10 (40)	0,578
Diyabet, n (%)	2 (8)	4 (16)	4 (16)	4 (16)	0,882
Hipertansiyon, n (%)	5 (20)	7 (28)	7 (28)	7 (28)	0,944
Psoriatik artrit, n (%)	0 (0)	6 (24)	6 (24)	6 (24)	0,079
Hastalık süresi (yıl)†	–	9,1 (6,2–14,4)	10,5 (7,5–16,7)	12,7 (9,2–18,2)	0,240
PASI†	0 (0–0)	14,0 (11,6–17,2)	6,5 (4,4–10,5)	0,4 (0–1,5)	<0,001
DLQI†	–	12,1 (9,5–16,8)	5,3 (3,5–9,6)	2,7 (1,2–5,2)	<0,001
hsCRP (mg/L)†	1,21 (0,71–1,75)	2,87 (2,21–6,57)	2,14 (1,59–4,07)	1,63 (1,16–2,58)	<0,001
NLR*	1,9 ± 0,5	2,6 ± 0,8	2,3 ± 0,8	2,0 ± 0,5	0,002
CRP/albümin†	0,03 (0,02–0,04)	0,07 (0,05–0,14)	0,04 (0,04–0,09)	0,04 (0,03–0,05)	<0,001
Albümin (g/L)*	44,2 ± 2,1	43,3 ± 2,5	43,9 ± 2,5	44,2 ± 2,5	0,484

Lenfosit (%)†	32,2 ± 5,6	26,1 ± 6,9	28,3 ± 6,4	30,5 ± 5,2	0,002
Lökosit (×10⁹/L)†	6,1 ± 1,4	7,4 ± 1,3	7,2 ± 1,6	6,8 ± 1,5	0,002
RDW (%)*	14,2 ± 1,2	13,9 ± 1,1	14,0 ± 1,1	14,5 ± 1,3	0,306
MCV (fL)*	90,4 ± 4,2	90,4 ± 4,1	92,4 ± 3,7	90,1 ± 3,6	0,135
ALP (U/L)†	80,5 ± 15,4	89,3 ± 21,6	79,9 ± 17,5	77,2 ± 16,0	0,086
Glukoz (mmol/L)†	5,2 ± 0,8	5,5 ± 0,7	5,4 ± 0,8	5,4 ± 0,7	0,091
Kreatinin (µmol/L)*	78,7 ± 15,0	83,2 ± 14,7	78,7 ± 13,5	74,9 ± 10,5	0,200

** Ortalama ± SS, tek yönlü ANOVA. † Shapiro-Wilk testinde normal dağılım göstermeyen değişkenler; Kruskal-Wallis testi uygulanmıştır (dağılım özeti okunabilirlik için bazı satırlarda ortalama ± SS olarak korunmuştur). Kategorik değişkenler için Monte Carlo simülasyonlu kesin test p değerleri verilmiştir. Yaş, cinsiyet, sigara, diyabet, hipertansiyon ve psoriatik artrit eşleştirme değişkenleridir; bu satırlardaki p değerleri tasarım gereği anlamsızdır ve hipotez testi olarak yorumlanmamalıdır. BMI: beden kitle indeksi; NLR: nötrofil/lenfosit oranı.*

Tablo 1B. Fenotipik yaş sonuçları ve duyarlılık analizi

Ölçüt	Kontrol	Tedavisiz	MTX	Biyolojik	Psoriasis (tümü) - kontrol farkı (%95 GA)	p
PhenoAge (yıl)	42,4 ± 12,4	45,8 ± 11,0	45,1 ± 11,5	44,6 ± 11,9	2,74 (-2,50 – 7,99)	0,308
① PhenoAge - kronolojik yaş	-2,53 ± 4,78	0,94 ± 4,56	0,09 ± 4,92	-0,43 ± 4,79	2,73 (0,59 – 4,88)	0,014
② Kontrol-referanslı artık	0,00 ± 4,69	3,48 ± 4,77	2,62 ± 5,03	2,10 ± 4,82	2,73 (0,56 – 4,91)	0,016
③ Tüm örneklem artığı	-2,05 ± 4,69	1,42 ± 4,77	0,58 ± 5,03	0,05 ± 4,82	2,73 (0,59 – 4,88)	0,014

Değerler ortalama ± SS (yıl). Tedavisiz–kontrol karşılaştırması (yaşa göre düzeltilmiş ANCOVA): fark 3,47 yıl; p=0,012; Bonferroni düzeltmesi sonrası p=0,035. Üç ölçütle Bonferroni sonrası p değerleri sırasıyla 0,035 / 0,037 / 0,035. Dört grup arası ANOVA p=0,072–0,078.

AuthorToEditor: Sayın Bilim Kurulu Üyeleri, Değerlendirmenize sunduğumuz bu çalışma, psoriasis hastalarında biyolojik yaşlanmayı klinik biyobelirteçlere dayalı Levine PhenoAge modeli ile inceleyen ve ülkemizde bu alandaki ilk çalışmalardan biri olma özelliğini taşımaktadır. Çalışmamızda fenotipik yaşın sağlıklı kontrollerle karşılaştırılmasının yanı sıra hastalık aktivitesi, inflamatuvar belirteçler ve farklı sistemik tedavi grupları ile ilişkisi kapsamlı olarak değerlendirilmiştir. Bulgularımız, psoriasisin yalnızca deriyle sınırlı bir hastalık olmadığını, sistemik inflamasyon ve metabolik yük ile ilişkili biyolojik yaşlanma süreçleri açısından da ele alınması gerektiğini desteklemektedir. Çalışmamızın, psoriasiste sistemik risk değerlendirilmesine yönelik güncel literatüre katkı sağlayacağını düşünüyor; değerli vaktiniz ve değerlendirmeniz için teşekkür ediyoruz.

SS-05

KADINLARDA HORMONAL DÖNEMLERİN KRONİK SPONTAN ÜRTİKER SEYRİ ÜZERİNDEKİ ETKİSİ: 100 HASTALIK BİR ÇALIŞMA

Yıldız Gürsel Ürün, Bahar Tokka, Fatma Ceren Hatun
Trakya Üniversitesi Tıp Fakültesi, Deri ve Zührevi Hastalıklar Anabilim Dalı, Edirne

Amaç: Kronik spontan ürtiker (KÜ), tanımlanabilir tetikleyiciler olmaksızın 6 haftadan uzun süren tekrarlayan ürtiker döküntüleri ve/veya anjiyoödem ile karakterize, yaşamı olumsuz etkileyen inflamatuar bir deri hastalığıdır. Özellikle 30–50 yaş aralığındaki kadınlarda daha sık görülür (1). Kadınlarda görülen bu belirgin predominans, kadın seks hormonlarının hastalık aktivitesi ve klinik seyir üzerindeki olası etkisini gündeme getirmiştir. Bununla birlikte, seks hormonlarının KSÜ patogenezi ve hastalık aktivitesi üzerindeki rolü henüz tam olarak aydınlatılamamıştır (1,2). Bu çalışmanın amacı, KSÜ'lü kadın hastalarda reprodüktif, gebelik, ve menopozal dönemlerde hastalık aktivitesi ve klinik bulgulardaki değişimleri değerlendirmektir.

Gereç-Yöntem: Çalışmaya Trakya Üniversitesi Tıp Fakültesi Deri ve Zührevi Hastalıkları Polikliniği'ne başvuran, klinik olarak KSÜ tanısı bulunan 18 yaş ve üzerindeki toplam 100 kadın hasta dahil edildi. Araştırma kesitsel ve anket temelli olarak yürütüldü.

Katılımcıların sosyodemografik özellikleri [yaş, vücut kitle indeksi (VKİ), medeni durum, sigara ve alkol kullanımı, komorbiditeler] ile klinik özellikleri (hastalık süresi, anjiyoödem varlığı ve tedavi öyküsü) kaydedildi. Reprodüktif, gebelik, ve menopozal dönemlerinde KSÜ'nün seyri (değişmedi, arttı, azaldı) sorgulandı. Hastalık aktivitesi Ürtiker Aktivite Skoru-7 (UAS7), hastalık kontrolü Ürtiker Kontrol Testi (UCT) ve dermatolojiye özgü yaşam kalitesi Dermatoloji Yaşam Kalitesi İndeksi (DLQI) kullanılarak ölçüldü.

Bulgular: 100 kadın hastanın 3'ünün (%3,0) KSÜ semptomları ergenlik döneminde başlarken, 23'ünün (%23,0) hastalık başlangıcının menopozal döneminde, 74'ünün (%74,0) ise reprodüktif erişkin dönemde gerçekleştiği saptandı (Figure 1). 100 hastanın yaş ortalaması 42,03/yıl idi ve hastaların % 55'inde ek hastalık mevcuttu (Tablo 1). KSÜ'lü hastaların 19'unda (%25,7) semptomlar gebelik döneminde devam ederken; bu 19 hastanın 7'sinde (%36,8) semptomların artığı bildirildi (Tablo 2). Menapoz dönemindeki 26 hastanın özellikleri 2'sinde (%7,7) menopoz döneminde semptomlarında artış tespit edildi (Tablo 3).

Sonuç: PREG-CU UCARE çalışmasında gebelik sırasında KÜ hastalarının yaklaşık yarısında hastalık aktivitesinde düzelme görülürken, yaklaşık üçte birinde kötüleşme bildirilmiştir (2). Örnek ve ark. çalışmasında % 23.3'ünde menopoz döneminde şikayetlerin başladığı ve % 4.4'ünde şikayetlerin arttığı görülmüştür (3). Çalışmamızdaki popülasyon küçük olmakla birlikte literatürle uyumlu bulgulara ulaşılmıştır.

Referanslar: 1.Kolkhir P,Bonnekoh H,Metz M,Maurer M.Chronic Spontaneous Urticaria:A

Review.JAMA.2024;332(17):1464-77.

2.Kocatürk E,Al-Ahmad M,Krause K,Gimenez-Arnau AM,Thomsen SF,Conlon N,et

al.Effects of pregnancy on chronic urticaria:Results of the PREG-CU UCARE study.Allergy. 2021;76(10):3133-44.

3.Ornek SA,Suroji Alkilinc A,Kızıltac U,Kızıltac K,Kocaturk E.Effect of Puberty,Menstruation, Pregnancy,Lactation,and Menopause on Chronic Urticaria Activity.J

Cutan Med Surg.2023;27(5):466-71.

Anahtar Kelimeler: hastalık aktivitesi, kronik spontan ürtiker, menopoz, menstruasyon, seks hormonları

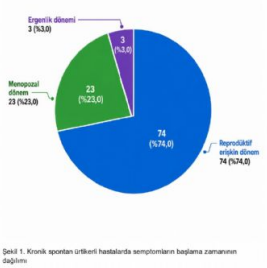

Şekil 1. Kronik spontan ürtikerli hastalarda semptomların başlama zamanının dağılımı

Şekil 1. Kronik spontan ürtikerli hastalarda semptomların başlama zamanının dağılımı

Gebelik Döneminde KSÜ ile İlişkili Klinik Değişimler

Parametre	n/toplam (%)
Gebelik öyküsü	74/100 (74,0)
Gebelik sırasında KSÜ varlığı	19/74 (25,7)
İlk kez gebelikte başlayan KSÜ	1/19 (5,3)
Gebelik sırasında KSÜ değişimi	
Değişmedi	9/19 (47,4)
İyileşti	3/19 (15,8)
Arttı	7/19 (36,8)
Değişimin gerçekleştiği dönem*	
1. trimester	5/10 (50,0)
2. trimester	1/10 (10,0)

3. trimester	3/10 (30,0)
Gebeliğin tamamı	1/10 (10,0)
Gebelik sırasında anjiyoödem	
Evet	4/19 (21,1)

** Değişimin gerçekleştiği dönem, gebelik sırasında iyileşme veya artış bildiren 10 hasta üzerinden hesaplanmıştır. Not: Toplam 100 hastanın 74'ünde gebelik öyküsü bulunmaktadır. Gebelik sırasında KSÜ'sü bulunan 19 hasta için hastalık başlangıcı, hastalık değişimi ve gebelikte anjiyoödem oranları 19 hasta üzerinden hesaplanmıştır.*

Hastaların sosyodemografik ve klinik özelliklerinin genel dağılımı (N=100)

Parametre	Özellik	Sıklık (n)	Yüzde (%)
Yaş, (yıl), Median ± SS, (Min–Maks)	42,03 ± 13,00 (19–71)		
Yaş dağılım	18–25 yaş 26–40 yaş 41–55 yaş >55 yaş	11 36 38 15	11.0 36.0 38.0 15.0
VKİ (kg/m²)	<18 18–25 25–30 >30	1 29 36 34	1.0 29.0 36.0 34.0
Ek hastalık	Var Yok	55 45	55.0 45.0
Hastalık süresi (yıl)	<=5 >5	54 46	54.0 46.0
Anjiyoödem	Var Yok	48 52	48.0 52.0
UAS7	Semptom yok 1–6 7–15 16–27 28–42	33 41 19 2 5	33.0 41.0 19.0 2.0 5.0
UCT	0–11 12–16	10 90	10.0 90.0
DLQI kategorisi	0–5 6–15 >15	89 9 2	89.0 9.0 2.0
Tedavi	Sistemik steroid Standart doz H1 antihistaminik Yüksek doz H1 antihistaminik Lüzum halinde H1 antihistaminik Omalizumab	63 29 21 26 75	63.0 29.0 21.0 26.0 75.0

*Kısaltmalar: VKİ: Vücut Kitle İndeksi; SS: Standart Sapma; Min–Maks: Minimum–Maksimum; UAS7: Ürtiker Aktivite Skoru-7; UCT: Ürtiker Kontrol Testi; DLQI: Dermatoloji Yaşam Kalitesi İndeksi; H1: Histamin-1 reseptör. *Ek hastalıklar: Katılımcılarda saptanan ek komorbiditeler arasında otoimmün/tiroid hastalıkları (n=20), kardiyovasküler/metabolik hastalıklar (hipertansiyon, diabetes mellitus vb., n=28) ve atopik hastalıklar (alerjik rinit, astım vb., n=14) düzenli anksiyete depresyon tedavisi/psikiyatrik hastalık öyküsü (n=8), malignite öyküsü (aktif veya geçirilmiş malignite n=4) yer almaktadır. (Bazı hastalarda birden fazla ek hastalık mevcuttur).*

Menopoz dönemindeki KSÜ'lü hastaların sosyodemografik,hormonal ve klinik özellikleri (n=26)

Değişken	n (%) / Özet
Sosyodemografik ve menopoz özellikleri	
Yaş (yıl), ortalama ± standart sapma; medyan (min–maks)	58,5 ± 7,0; medyan: 59 (48–71)
Medeni durum	
Evli	23 (88,5)
Bekâr	3 (11,5)
Menopoz yaşı (yıl)	49,1 ± 4,4; medyan: 50 (38–56)
Menopoz gerçekleşme biçimi	
Doğal	24 (92,3)
Cerrahi	2 (7,7)
Tıbbi	0 (0,0)
Sigara kullanımı	
Hayır	16 (61,5)
Evet	10 (38,5)
Alkol kullanımı	
Hayır	24 (92,3)
Evet	2 (7,7)
VKİ (kg/m²), ortalama ± standart sapma; medyan (min–maks)	29,7 ± 6,1; medyan: 28,5 (20–46)
VKİ grubu	
<18 kg/m²	0 (0,0)
18–25 kg/m²	2 (7,7)
25–30 kg/m²	14 (53,8)
>30 kg/m²	10 (38,5)
Ek hastalık	
Yok	5 (19,2)
Var	21 (80,8)
Menopoz ve hormon replasman tedavisi özellikleri	
KSÜ başlangıcının menopoz ile eş zamanlı olması	
Evet	23 (88,5)
Hayır	3 (11,5)
Menopoz sonrası KSÜ seyri	
Aynı kaldı	15 (57,7)
Arttı	2 (7,7)
Azaldı	9 (34,6)
HRT kullanım öyküsü	
Hayır	21 (80,8)
Halen kullanıyor	0 (0,0)
Geçmişte kullanmış	5 (19,2)
HRT'nin KSÜ üzerindeki etkisi (HRT kullananlar, n=5)	
Değişmedi	5 (100,0)
Arttı	0 (0,0)
Azaldı	0 (0,0)

Kısaltmalar: VKİ: Vücut Kitle İndeksi; SS: Standart Sapma; Min–Maks: Minimum–Maksimum; UAS7: Ürtiker Aktivite Skoru-7; UCT: Ürtiker Kontrol Testi; DLQI: Dermatoloji Yaşam Kalitesi İndeksi; H1: Histamin-1 reseptör. Veriler n (%) veya ortalama ± standart sapma; medyan (minimum–maksimum) olarak sunulmuştur. HRT'nin KSÜ üzerindeki etkisi yalnızca HRT kullanım öyküsü bulunan hastalarda (n=5) değerlendirilmiştir.

AuthorToEditor: Çalışmamız, kronik spontan ürtikerli kadın hastalarda reprodüktif dönem, gebelik ve menopoz gibi farklı hormonal dönemlerin hastalık seyri üzerindeki etkisini aynı hasta grubu içerisinde değerlendirilmesi açısından önem taşımaktadır. Elde edilen gerçek yaşam verilerinin, kadın hastalarda kronik spontan ürtikerin klinik değerlendirmesinde ve hormonal dönemlerde hastalık yönetimine katkı sağlayabileceğini düşünüyoruz.

SS-06

İKİ ÜÇÜNCÜ BASAMAK DERMATOLOJİ KLİNİĞİNDE ONAY ALAN ENDİKASYON DIŞI BİYOLOJİK AJAN VE JANUS KİNAZ İNHİBİTÖRÜ KULLANIMLARININ RETROSPEKTİF DEĞERLENDİRİLMESİ: HASTALIK VE AJAN DAĞILIMI İLE TEDAVİ ETKİNLİĞİNİN İNCELENMESİ

Didem Didar Balcı[1], Alperen Özmen[1], Berke Ateşli[1], Eren Evliyaoğulları[2], Elifsu Karakuş[2], Melis Gönülal[2], Ceylan Avcı[1], Sevgi Akarsu[1]

[1]Dokuz Eylül Üniversitesi Tıp Fakültesi, Deri ve Zührevi Hastalıklar Anabilim Dalı, İzmir
[2]Tepecik Eğitim Araştırma Hastanesi, Deri ve Zührevi Hastalıklar Anabilim Dalı, İzmir

Amaç: Bu çok merkezli retrospektif çalışmada, endikasyon dışı başvuruların hastalık ve ajan dağılımının belirlenmesi, onay oranlarının ve tedavi yanıtlarının değerlendirilmesi amaçlanmıştır. Daha önce ülkemizde pediatrik yaş grubu bazında, belli hastalıklar bazında çalışmalar mevcut olup dermatolojide ve çok merkezli bir çalışma bulunmamaktadır.

Gereç-Yöntem: 01.01.2024 tarihinden bu yana yapılan endikasyon dışı biyolojik ajan ve JAK inhibitörü başvuruları retrospektif olarak tarandı.

Bulgular: Toplam 157 endikasyon dışı ilaç başvurusunun %83.4'ü onaylandı. En sık başvuru yapılan tanılar otoimmün büllöz hastalıklar, hidradenitis suppurativa ve alopesi oldu. En sık kullanılan ajanlar omalizumab, dupilumab ve upadacitinib olarak belirlendi.

Üçüncü ayda toplam yanıt oranı %87.3 (tam yanıt %20.9, kısmi yanıt %66.4), altıncı ayda ise %88.6 (tam yanıt %52.3) olarak saptandı. Yaş ile 3. ay tedavi yanıtı arasında anlamlı ilişki bulundu (p=0.043); yanıtsız hastalar daha gençti. Tanı grubu ile tedavi yanıtı arasında da anlamlı ilişki mevcuttu (p=0.002): kronik ürtikerde tam yanıt en yüksek (%77), hidradenitis suppurativada yanıtsızlık oranı en yüksek (%27) idi.

Büllöz pemfigoid hastalarında omalizumab (n=34) ve dupilumab (n=16) karşılaştırıldığında, omalizumab grubunda onay oranı daha yüksek (%94.1 vs %68.8) olmakla birlikte, 6. ayda tam yanıt oranı dupilumab grubunda belirgin olarak üstündü (%88.9 vs %55.0). Tedavi devam oranı dupilumab grubunda %81.8, omalizumab grubunda %40.6 idi; omalizumab grubunda 10 hastada etkisizlik nedeniyle tedavi kesilirken, dupilumab grubunda etkisizlik nedeniyle kesim olmadı.

Sonuç: Bu çalışmada toplam 156 endikasyon dışı ilaç başvurusu değerlendirilmiş olup, başvuruların %84'ü onaylanmış ve genel tedavi yanıt oranı %87.3 olarak saptanmıştır. Bu sonuçlar, uygun hasta seçimi ve bilimsel kanıtlara dayalı başvuruların önemini ortaya koymaktadır.

Hidradenitis suppurativa ve alopesi areata gibi henüz net tedavi algoritmalarının oluşturulmadığı hastalıklarda tedavi sonuçları daha düşük bulunmuştur; bu hastalıklarda yüksek switch ve etkisizlik oranları gözlenmiştir. Öte yandan, büllöz pemfigoid tedavisinde dupilumab, omalizumaba göre anlamlı düzeyde daha yüksek tedaviye devam oranı (%81.8 vs %40.6) ve 6. ay tam yanıt oranı (%88.9 vs %55.0) göstermiş olup, bu bulgular güncel literatür ile uyumludur.

Advers olay oranının %3.1 gibi düşük kalması, biyolojik ajanların ve küçük moleküllerin güvenlik profilinin kabul edilebilir olduğunu düşündürmektedir. Sonuç olarak, endikasyon dışı ilaç kullanımı özellikle dirençli hastalarda önemli bir tedavi seçeneği sunmakta olup bu verilerin çok merkezli prospektif çalışmalarla desteklenmesi kanıta dayalı dermatoloji pratiğinin geliştirilmesine katkı sağlayacaktır.

Anahtar Kelimeler: Biyolojik Ajanlar, Dirençli Hastalık, Endikasyon Dışı İlaç, JAKi, Tedavi Yanıtı

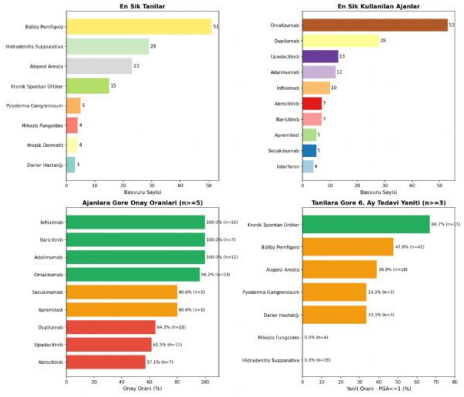

Tablo1. Tablo2

Tanı Gruplarına Göre Onay Durumu

Tanı Grubu	Onaylandı	Reddedildi	Toplam
Otoimmün Büllöz	48	9	57
Hidradenitis Süpürativa	26	3	29
Alopesi	19	6	25
Diğer	18	4	22
Ürtiker	16	0	16
AD / Egzema	2	2	4
Vitiligo	1	1	2
Papüloskuamöz	1	0	1
Toplam	131	25	156

Tablo3

Tanı Gruplarına Göre Tedavi Kesme Nedenleri

Tanı Grubu	Etkisizlik	Remisyon	Advers Olay	Erişim/Geri Ödeme	Diğer	Toplam
Otoimmün Büllöz	12	3	0	2	8	25
Hidradenitis Süpürativa	8	0	1	0	6	15
Diğer	5	0	1	3	1	10
Alopesi	7	0	1	0	1	9
Ürtiker	2	2	0	0	2	6
AD / Egzema	1	0	0	0	0	1
Toplam	35	5	3	5	18	66

Tablo4

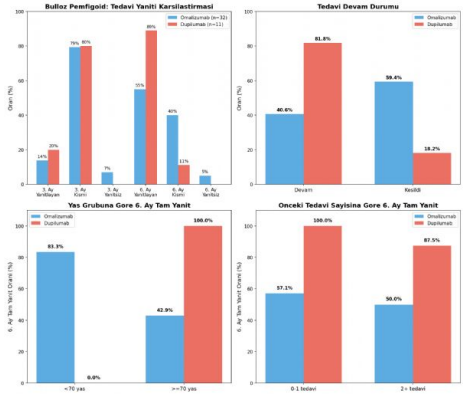

SS-07

GEÇ BAŞLANGIÇLI KONJENİTAL GREAT TOENAİL MALALİGNMENT (CMGT)'DA LONGİTUDİNAL MATRİX ROTASYONU İLE CERRAHİ TEDAVİ: RETROSPEKTİF VAKA SERİSİ

Kayahan Kayıkçı[1], Aysel Çakır[2]

[1]ege üniversitesi tıp fakültesi, ortopedi ve travmatoloji anabilim dalı,izmir
[2]kastamonu eğitim ve araştırma hastanesi, dermatoloji kliniği, kastamonu

Giriş: Konjenital great toenail malalignment (CMGT), tırnağın uzun ekseninin distal falanksa göre lateral deviasyonu ile karakterize, sıklıkla gözden kaçan bir patolojidir. Görülme sıklığının %1–2 olduğu tahmin edilmesine rağmen, erken dönemde belirgin onikodistrofi gelişmemesi nedeniyle çoğu olgu geç yaşta tanı almaktadır ve tırnak batması, onikomikoz ile karıştırılabilmektedir. Bu çalışmanın amacı, geç başlangıçlı ve semptomatik CMGT olgularında longitudinal matrix rotasyonu tekniğinin klinik sonuçlarını değerlendirmektir.

Gereç-Yöntem: Aralık 2022–Mayıs 2025 tarihleri arasında Kastamonu Eğitim ve Araştırma Hastanesi'nde geç başlangıçlı CMGT tanısı ile longitudinal matrix rotasyonu tekniğiyle cerrahi tedavi uygulanan 8 hasta retrospektif olarak değerlendirildi. Tüm hastalar aynı cerrah tarafından, dijital blok anestezi ve parmak turnikesi altında opere edildi; dismorfik tırnak plağı eksize edilerek tırnak yatağı periferinden flep kaldırıldı, matriks dokusu mobilize edilip uygun aksa rotasyon sağlandı ve distalden proksimale aralıklı sütürlerle tespit edildi. Hastalar ameliyat öncesi ve sonrası en az bir ortopedi ve bir dermatoloji uzmanı tarafından değerlendirildi; yaş, cinsiyet, taraf, aile öyküsü ve klinik memnuniyet düzeyi (çok iyi–çok kötü) kaydedildi. Örneklem büyüklüğünün sınırlı olması nedeniyle yalnızca tanımlayıcı istatistikler kullanıldı; karşılaştırmalı analiz yapılmadı.

Bulgular: Çalışmaya dahil edilen 8 hastanın başvuru yakınmaları en sık ağrı, ayakkabı giyememe ve kozmetik memnuniyetsizlik olup, şikâyetlerin çoğunlukla adölesan ve genç erişkin dönemde başladığı görüldü. Hiçbir hastada aile öyküsü veya çocukluk dönemine ait belirgin tırnak anomalisi öyküsü saptanmadı. Tüm hastalarda cerrahi öncesi benzer şikâyetlerle birden fazla hastane başvurusu mevcuttu ve bazı hastalara daha önce tırnak çekimi uygulanmıştı. Postoperatif dönemde tüm hastalarda fonksiyonel şikâyetlerde belirgin azalma gözlendi ve hasta memnuniyeti orta–iyi düzeydeydi. Yeni gelişen tırnak dokusunun daha kalın olması ve uzama hızının nispeten yavaş olması bazı hastalarda kozmetik memnuniyetsizlik oldu. Bir hastada parsiyel nüks; bilateral olan bir olguda distal nekroz gelişmiş, takiple sekelsiz iyileşme sağlanmıştır.

Sonuç: Geç başlangıçlı CMGT, erişkin dönemde belirgin fonksiyonel ve kozmetik sorunlara yol açabilen, sıklıkla yanlış tanı alan bir patolojidir. Longitudinal matrix rotasyonu, patolojinin temel nedeni olan aks bozukluğunu hedeflemesi nedeniyle semptomatik olgularda güvenli ve fonksiyonel açıdan etkili bir cerrahi seçenektir. Ancak kozmetik sonuçların sınırlı kalabileceği ve tırnak uzama özelliklerinin değişebileceği konusunda hastalar ameliyat öncesi açıkça bilgilendirilmelidir. Daha geniş hasta serileri ve uzun dönem takipli çalışmalar, cerrahi sonuçların ve nüks risklerinin netleştirilmesine katkı sağlayacaktır.

Anahtar Kelimeler: malalignment, onikodistrofi, tırnak cerrahisi

SS-08

MELAZMA FENOTİPLERİ VE ŞİDDETİ İLE İNSÜLİN DİRENCİ VE METABOLİK PARAMETRELER ARASINDAKİ İLİŞKİ

Fatih Boynueğrioğlu, Nilay Duman, Aslıhan Özel

Ege Üniversitesi Tıp Fakültesi, Deri ve Zührevi Hastalıklar Ana Bilim Dalı, İzmir

Amaç: Melazma patogenezinde kronik enflamasyon, oksidatif stres ve Wnt/β-katenin yolağı gibi insülin direnciyle ortak mekanizmalar rol oynamaktadır. Mevcut çalışmalar hasta-kontrol karşılaştırmalarıyla sınırlı olup hastalık şiddeti ve klinik fenotip ile metabolik parametreler arasındaki ilişki incelenmemiştir. Bu çalışmada melazma şiddeti ve klinik dağılım paterni ile insülin direnci ve metabolik parametreler arasındaki ilişkinin değerlendirilmesi amaçlandı.

Gereç-Yöntem: Retrospektif, kesitsel çalışmaya Ocak 2025–Ağustos 2026 tarihleri arasında melazma tanısı alan 71 kadın hasta (18–75 yaş) dahil edildi. Gebelik/laktasyon öyküsü, diabetes mellitus, melazma dışı fasiyal pigmentasyon bozukluğu ve sistemik kortikosteroid/fotosensitizan ilaç kullanımı olanlar dışlandı. Hastalık şiddeti mMASI ile değerlendirilerek hastalar hafif (0–4), orta (4.1–8) ve şiddetli (8–24) olarak sınıflandırıldı; laboratuvar kayıtlarından HOMA-IR, trigliserid-glukoz (TyG) indeksi ve nötrofil/lenfosit oranı (NLR) hesaplandı. Spearman korelasyon analizi ve yaş ile vücut kitle indeksi (VKİ) için düzeltilmiş çoklu doğrusal regresyon uygulandı.

Bulgular: Yaş ortalaması 38.7±7.9 yıl olup hastaların 13'ü (%18.3) hafif, 29'u (%40.8) orta ve 29'u (%40.8) şiddetli melazmaya sahipti. Klinik patern 50 hastada (%70.4) santrofasyal, 20 hastada (%28.2) malar ve 1 hastada (%1.4) mandibulardı. mMASI; HOMA-IR (rho=0.587), açlık insülini (rho=0.581), TyG indeksi (rho=0.274) ve trigliserid (rho=0.270) ile pozitif korelasyon gösterdi ($p<0.05$); diğer metabolik parametrelerle anlamlı ilişki saptanmadı. Yaş ve VKİ için düzeltilmiş regresyonda HOMA-IR bağımsız belirleyiciydi ($\beta=0.339$, $p=0.011$) ve HOMA-IR düzeyi hastalık şiddetiyle basamaklı olarak arttı (medyan; hafif 1.44, orta 1.85, şiddetli 2.64; $p<0.018$). Fenotipler arasında metabolik parametreler benzerdi.

Sonuç: Bu çalışma, melazma şiddetinin yaş ve VKİ'den bağımsız olarak insülin direnciyle ilişkili olduğunu ve insülin direnci sıklığının hastalık şiddetiyle basamaklı biçimde arttığını göstermektedir. Bulgular, melazmanın yalnızca kutanöz bir pigmentasyon bozukluğu olmadığını; kronik enflamasyon ve Wnt/β-katenin yolağı gibi ortak mekanizmalar üzerinden metabolik bir bileşen taşıyabileceği görüşünü desteklemektedir. Retrospektif tasarım nedensellik çıkarımına izin vermediğinden, bulguların prospektif kontrollü çalışmalarla doğrulanması gerekmektedir.

Anahtar Kelimeler: Melazma, İnsülin Direnci, mMASI

SS-09

PSORİASİS HASTALARINDA BT TABANLI KAS VE YAĞ KOMPOZİSYONUNUN LONGİTUDİNAL DEĞİŞİMİ VE SİSTEMİK TEDAVİ İLE İLİŞKİSİ

Didem Didar Balcı[1], Aygün Talibova[2], Yağız Üstündağ[1], Tubanur Şanlı[3], Caner Öztürk[3], Ceylan Avcı[1], Sevgi Akarsu[1], İsmail Sarı[4], Ali Balcı[3]

[1]Dokuz Eylül üniversitesi Tıp Fakültesi, Deri ve Zührevi Hastalıkları Ana Bilim Dalı, İzmir
[2]Özel Medicana Çeşme Tıp Merkezi, Dermatoloji Bölümü, İzmir
[3]Dokuz Eylül Üniversitesi Tıp Fakültesi, Radyoloji Anabilim Dalı, İzmir
[4]Dokuz Eylül Üniversitesi Tıp Fakültesi, İç Hastalıkları Anabilim Dalı, Romatoloji Bilim Dalı, İzmir

Amaç: Psoriasis hastalarında bilgisayarlı tomografi (BT) ile ölçülen kas ve yağ kompozisyonu parametrelerinin longitudinal değişimini değerlendirmek, bu değişimin sistemik tedaviler ile ilişkisini araştırmak ve başlangıç intermusküler yağ dokusu (IMAT) düzeyinin bağımsız belirleyicilerini incelemek amaçlandı.

Gereç-Yöntem: Retrospektif olarak 99 psoriasis hastasının başlangıç BT incelemelerinde total abdominal kas alanı (TAMA), iskelet kas alanı (SMA), normal ve düşük attenüasyonlu kas alanı (NAMA/LAMA), IMAT, subkutan yağ dokusu (SAT), visseral yağ dokusu (VAT) ve iskelet kas yoğunluğu (SMD) değerlendirildi. İki farklı zamanda BT incelemesi bulunan 31 hastada bu parametrelerdeki değişimler hesaplandı. Longitudinal değişimler eşleştirilmiş t-testi veya Wilcoxon testiyle, dört sistemik tedavi kategorisi arasındaki değişimler ise Kruskal–Wallis testiyle karşılaştırıldı. Başlangıç IMAT düzeyinin belirleyicileri, logaritmik olarak dönüştürülmüş IMAT değeri kullanılarak çok değişkenli lineer regresyon analiziyle değerlendirildi.

Bulgular: Başlangıçta sistemik tedavi alan (n=77) ve almayan (n=22) hastalar arasında kas ve yağ kompozisyonu parametreleri açısından anlamlı fark saptanmadı (tüm p>0,05). Sistemik tedavi alanlarda hastalık süresi daha uzun (medyan 20 yıla karşı 5 yıl; p=0,008), tip 2 diyabet prevalansı ise daha düşüktü (%13,0'a karşı %36,4; p=0,024). Çok değişkenli regresyon analizinde yaş (β=0,400; p<0,001), beden kitle indeksi (β=0,481; p<0,001) ve cinsiyet (β=0,199; p=0,005) başlangıç log-IMAT düzeyiyle bağımsız olarak ilişkili bulunurken, sistemik tedaviyle bağımsız ilişki saptanmadı (p=0,574). Longitudinal analizde SAT düzeyinde anlamlı artış görüldü (medyan Δ=+1056,9; p=0,013). IMAT düzeyi de arttı (medyan Δ=+226,8; p=0,033); ancak iki ekstrem gözlemin dışlanmasının ardından bu artış anlamlılığını kaybetti (n=29; p=0,090). Tedavi kategorileri arasında ΔIMAT, ΔSAT ve ΔVAT açısından anlamlı fark saptanmadı (sırasıyla p=0,587, p=0,700 ve p=0,440). Keşifsel analizde, başlangıçta biyolojik tedavi almayanlarda ΔSAT artışı daha yüksekti (medyan 2760,3'e karşı 47,4; p=0,031).

Sonuç: Psoriasis hastalarında başlangıç IMAT düzeyi yaş, beden kitle indeksi ve cinsiyetle ilişkiliydi. Longitudinal takipte SAT artışı belirginken, IMAT artışına ilişkin sonuçların ekstrem gözlemlere duyarlı olduğu görüldü. Sistemik tedavi kategorileri arasında kas ve yağ kompozisyonundaki longitudinal değişimler açısından fark saptanmadı. Biyolojik tedavi kullanımıyla ilişkili SAT bulgusu, küçük örneklem nedeniyle keşifsel nitelikte değerlendirilmelidir.

Anahtar Kelimeler: bilgisayarlı tomografi, intermusküler yağ dokusu, psoriasis

SS-10

PEMFİGUS VULGARİSTE HASTALIK YÜKÜNDEN FAZLASI: TEDAVİ YÜKÜ VE KLİNİK REMİSYONDA KALINTI YAŞAM KALİTESİ BOZUKLUĞU

Ece Gökyayla, Fatih Boynueğrioğlu, Mert Bardak
Ege Üniversitesi Deri ve Zührevi Hastalıkları

Amaç: Pemfigus vulgaris (PV), deri ve/veya mukozalarda gevşek bül ve erozyonlarla seyreden, Türkiye'de yıllık insidansı milyonda 4,7 olarak bildirilen otoimmün büllöz bir hastalıktır. Hastalık yükü lezyon yaygınlığının yanı sıra ağrı, beslenme güçlüğü, uzun süreli immünsupresyon ve ruhsal etkilenmeyle de şekillenmektedir. Hastalığa özgü Otoimmün Büllöz Hastalık Yaşam Kalitesi (ABQOL) ile tedavi yükünü ölçen Otoimmün Büllöz Hastalık Tedavisi Yaşam Kalitesi (TABQOL) ölçeklerinin Türkçe geçerliliği gösterilmiş olsa da bu araçlar birlikte nadiren kullanılmıştır. Amacımız PV'de hastalık ve tedavi yükünü hasta bildirimli ölçütlerle tanımlamak ve yaşam kalitesinin klinik, iyatrojenik ve psikososyal belirleyicilerini saptamaktır.

Gereç-Yöntem: Haziran-Ağustos 2026 arasında kliniğimize başvuran 38 PV hastası değerlendirildi. Yaşam kalitesi birincil olarak ABQOL, ikincil olarak TABQOL ve Dermatoloji Yaşam Kalite İndeksi (DLQI) ile ölçüldü. Ruhsal belirtiler; Hasta Sağlık Anketi-2 (PHQ-2) ve Yaygın Anksiyete Bozukluğu Ölçeği-2 (GAD-2) ile tarandı.

Bulgular: Ortalama yaş 58,4 ± 15,1 yıl, hastaların %57,9'u kadın ve %84,2'sinde oral tutulum vardı. Hastaların %81,6'sı kortikosteroid almaktaydı (kümülatif doz ortanca 19 g), %63,2'si rituksimab almıştı. ABQOL ortancası 22,5, TABQOL 28, DLQI 11,5 bulundu, hastaların %52,6'sında DLQI 10'un üzerindeydi. TABQOL puanları ABQOL'den yüksekti (p=0,006). PHQ-2 veya GAD-2 taraması hastaların %60,5'inde pozitifti. ABQOL; PDAI toplamı (rho=0,78), mukozal aktivite (0,77), ağrı (0,73), GAD-2 (0,71) ve prednizolon dozu (0,58) ile ilişkiliyken vücut yüzey alanı, yaş ve hastalık süresiyle ilişki saptanmadı. Kortikosteroid yan etkisi olanlarda ABQOL ortancası 25, olmayanlarda 11di (q=0,003). Tam remisyondaki 15 hastanın 5'inde DLQI 10'un üzerinde seyretmekteydi. Rituksimab uygulaması geciken hastalarda güncel ABQOL (kısmi rho=0,63), kümülatif kortikosteroid (0,58) ve yan etki sayısı (0,61) daha yüksekti.

Sonuç: Bulgular, PV'de yükün lezyon yaygınlığından çok mukozal semptomlar, ağrı ve tedavi maruziyeti üzerinden taşındığını göstermektedir, sonuç oral tutulumlu Türk serileriyle uyumludur. Tedavi yükünün hastalık yükünü aşması ve remisyonda kalıntı yükün sürmesi, sessiz dönemde bozulmuş yaşam kalitesi bildiren çalışmalarla örtüşmektedir. Anksiyete taramasının hastalık şiddetinden bağımsız en güçlü belirleyici olması, pemfigus hastalarında yüksek ruhsal komorbidite, iş gücü kaybı ve hasta deneyimini yansıtan niteliksel bulgularla uyumludur. Geciken hastalarda kümülatif kortikosteroid ve güncel yükün yüksekliği, steroid koruyucu tedaviye erken geçişin önemine işaret etmektedir. Kesitsel tasarım, tek merkez ve sınırlı örneklem başlıca kısıtlılıklardır. PDAI yanında kısa hasta bildirimli ölçütlerin ve ruhsal tarama araçlarının rutin izlemde kullanılması önerilmektedir.

Anahtar Kelimeler: Pemfigus Vulgaris, Hastalık Yükü, Tedavi yükü

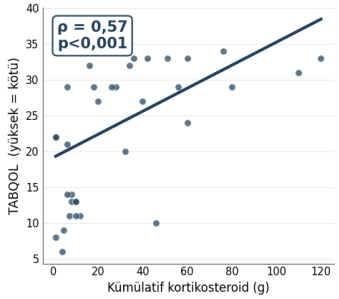

Şekil 1: Kümülatif steroid dozu – TABQOL ilişkisi

Şekil 1. Külülatif Steroid Dozu - TABQOL ilişkisi

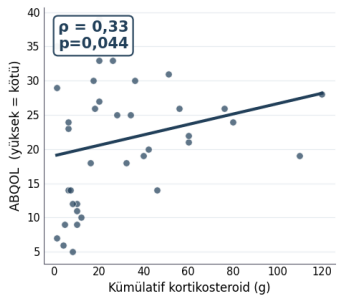

Şekil 2: Kümülatif steroid dozu – ABQOL ilişkisi

Şekil 2. Kümülatif Steroid Dozu - ABQOL İlişkisi

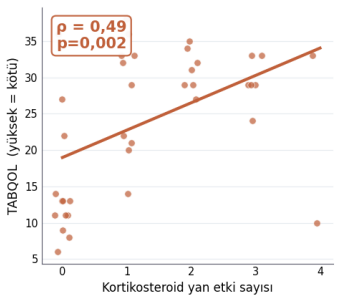

Şekil 3: Kortikosteroid yan etki sayısı – TABQOL ilişkisi

Şekil 3. Kortikosteroid Yan Etki Sayısı - TABQOL İlişkisi

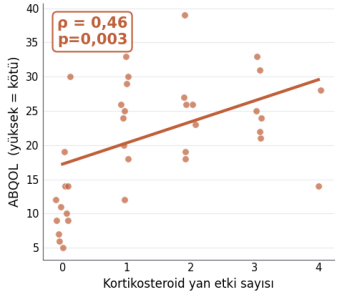

Şekil 4: Kortikosteroid yan etki sayısı – ABQOL ilişkisi

Şekil 4. Kortikosteroid Yan Etki Sayısı - ABQOL İlişkisi

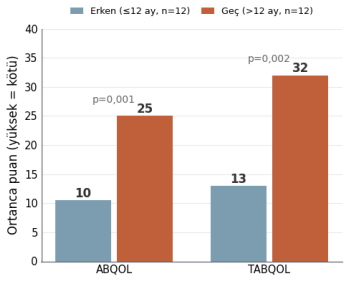

Şekil 5: Rituksimab gecikmesi ve güncel yük

Şekil 5. Rituksimab Gecikmesi - ABQOL & TABQOL İlişkisi

SS-11

PEMFİGUS VULGARİS YÖNETİMİNDE KLİNİK DENEYİMLER: İMMÜNOMODÜLASYONUN ÖNEMİ

Özge Şak[1], Jinda Zeynep Sazan[1], Damla İnözü Ünal[1], Melis Gönülal[2]

[1]Sağlık Bilimleri Üniversitesi İzmir Tepecik Eğitim ve Araştırma Hastanesi Deri ve Zührevi Hastalıklar Kliniği, İzmir

[2]Sağlık Bilimleri Üniversitesi İzmir Tepecik Eğitim ve Araştırma Hastanesi, Deri ve Zührevi Hastalıklar Kliniği, İzmir; Sağlık Bilimleri Üniversitesi İzmir Tıp Fakültesi, Deri ve Zührevi Hastalıklar Anabilim Dalı, İzmir

Amaç: Pemfigus vulgaris nadir bir otoimmün deri hastalığıdır. Rituksimab ve sistemik kortikosteroidler birinci basamak tedaviler olarak kabul edilmekle birlikte, bu tedavilerin kullanımı, sıklıkla bir veya daha fazla komorbiditeye sahip olan pemfigus vulgaris hastalarında tedaviye bağlı riskleri artırabilir. İmmünsüpresif tedavilerin risklerini azaltmak amacıyla, immünomodülatör yaklaşımların kullanımının genişletilmesi, hastaların daha güvenli klinik yönetimini mümkün kılabilir. Çalışmamız, pemfigus vulgarisli hastalarda immünomodülasyonu ön planda tutan tedavi stratejileriyle elde ettiğimiz klinik deneyimi sunarak mevcut literatüre katkıda bulunmayı amaçlamaktadır.

Gereç-Yöntem: Bu çalışma retrospektif olarak tasarlandı ve Helsinki Bildirgesi'nin etik düzenlemeleri doğrultusunda yürütüldü. Çalışma, Sağlık Bilimleri Üniversitesi İzmir Tepecik Eğitim ve Araştırma Hastanesi Etik Kurulu tarafından onaylandı (08.12.2025/11-11). Çalışmamız gerçek yaşam verilerine dayandırıldı. Veri toplama işlemi Kasım 2024 ile Aralık 2025 tarihleri arasında gerçekleştirildi. Yaş, cinsiyet, eğitim durumu, meslek, boy, kilo, vücut kitle indeksi, sigara ve alkol tüketimi, alerji, komorbidite, pemfigus vulgaris süresi, tutulum bölgeleri ve Pemfigus Hastalık Alan İndeksi skorları kaydedildi. İstatistiksel analizler, Statistical Package for Social Sciences (SPSS v.24.0, IBM) programı kullanılarak gerçekleştirildi. Tanımlayıcı veriler ortalama±standart sapma (SS) ve aralık [minimum–maksimum] olarak verildi. Verilerin normal dağılım göstermemesi nedeniyle Pemfigus Hastalık Alan İndeksi skorlarındaki değişiklikler parametrik olmayan Friedman testi kullanılarak analiz edildi. P değerinin 0,05'in altında olması istatistiksel olarak anlamlı kabul edildi.

Bulgular: Dört erkek ve altı kadın olmak üzere toplam 10 hasta değerlendirildi. Hastaların ortalama yaşı 57,2 ± 14,9 [26–79] idi. Hastaların hiçbirinde alkol tüketimi yoktu. Olguların vücut kitle indeksi 28 ± 5,5 [17–36,2] idi. Hastaların ortalama hastalık süresi 20,4 ± 14,6 [6–48] ay olarak bulundu. Altı aylık takip sonrasında hastaların Pemfigus Hastalık Alan İndeksi skorlarında istatistiksel olarak anlamlı bir iyileşme gözlemlendi (p = 0,01).

Sonuç: Pemfigus vulgaris, tipik olarak 50 yaş sonrasında ortaya çıkan bir hastalıktır ve bu yaş grubundaki hastalarda sıklıkla en az bir komorbid durum bulunmaktadır. Bu nedenle, yoğun immünsüpresyondan ziyade immünomodülasyon yoluyla hastaların desteklenmesi özellikle önem taşımaktadır. Çalışmamızda, rituksimabın sistemik kortikosteroidler ve azatiyopürine kıyasla daha şiddetli immünsüpresyona yol açabilmesi ve daha yüksek advers etki riski taşıması nedeniyle, mümkün olduğunca rituksimab kullanımından kaçınarak intravenöz immünoglobulin tedavisini ön planda tutmayı amaçladık. Böylece, pemfigus vulgaris yönetiminde minimal immünsüpresyon ve maksimal immünomodülasyon sağlanmasının terapötik faydalarını ve klinik başarısını göstermeyi hedefledik.

Anahtar Kelimeler: pemfigus vulgaris, IVIg, rituksimab

Yaş (ortalama ± std)	57.2 ± 14.9	**Sigara kullanımı [(n (%)]**	
Cinsiyet [(n (%)]		Evet	2 (20%)
Kadın	6 (60%)	Hayır	5 (50%)
Erkek	4 (40%)	Bırakmış	3 (30%)
Eğitim [(n (%)]		**Allerji [(n (%)]**	
İlköğretim	6 (60%)	Evet	2 (20%)
Lise	3 (30%)	(ampisilin, tuz)	
Üniversite	1 (10%)	Hayır	8 (80%)
Meslek [(n (%)]		**Komorbiditeler [(n (%)]**	
Ev hanımı	5 (50%)	Gilbert sendromu	1 (10%)
İşçi	4 (40%)	Kardiyovasküler hastalık	1 (10%)
Öğretmen	1 (10%)	Hipertansiyon	5 (50%)
		Diabetes mellitus	2 (20%)
		Dislipidemi	1 (10%)
		Tiroid hastalığı	1 (10%)
		Tutulum bölgeleri [(evet, n (%)]	
		Kutanöz	5 (50%)
		Oral	9 (90%)
		Oküler	0 (0%)
		Nazal	1 (10%)
		Genital	3 (30%)

Tablo 1-Hastaların demografik özellikleri. Tablo 2-Hastaların ilk 6 aylık tedavi süreci

Olgu	tedavi		
	0-2 ay	2-4 ay	4-6 ay
1 (erkek)	sistemik steroid + azatiyoprin+ IVIg	sistemik steroid + azatiyoprin+ IVIg	sistemik steroid + azatiyoprin+ IVIg
2 (kadın)	sistemik steroid + azatiyoprin+ IVIg	sistemik steroid + azatiyoprin+ IVIg	sistemik steroid + azatiyoprin+ IVIg
3 (erkek)	sistemik steroid + azatiyoprin+ IVIg	sistemik steroid + azatiyoprin+ IVIg	ssistemik steroid + azatiyoprin+ IVIg+ rituksimab
4 (kadın)	sistemik steroid + azatiyoprin+ IVIg	sistemik steroid + azatiyoprin+ IVIg+ rituksimab	sistemik steroid + azatiyoprin+ IVIg
5 (erkek)	sistemik steroid + azatiyoprin+ IVIg	sistemik steroid + azatiyoprin+ IVIg	sistemik steroid + azatiyoprin+ IVIg
6 (kadın)	sistemik steroid + azatiyoprin+ IVIg	sistemik steroid + azatiyoprin+ IVIg	sistemik steroid + azatiyoprin+ IVIg+ rituksimab
7 (kadın)	sistemik steroid + azatiyoprin+ IVIg	sistemik steroid + azatiyoprin+ IVIg	sistemik steroid + azatiyoprin+ IVIg
8 (kadın)	sistemik steroid + azatiyoprin+ IVIg	sistemik steroid + azatiyoprin+ IVIg	sistemik steroid + azatiyoprin+ IVIg
9 (erkek)	sistemik steroid + azatiyoprin+ IVIg	sistemik steroid+ IVIg	sistemik steroid+IVIg
10 (kadın)	sistemik steroid + azatiyoprin+ IVIg	sistemik steroid + azatiyoprin+ IVIg	sistemik steroid + azatiyoprin+ IVIg

IVIg: İntravenöz immunoglobulin

Tablo 3-Hastaların Pemfigus Hastalık Alan İndeksi skorları

	0. ay	1. ay	3. ay	6. ay	*P*
PDAI (ortalama ± std)	8.6 ± 5.6	6.9 ± 6.7	2.7 ± 3.2	2.6 ± 4.4	**0.01***

PDAI: Pemfigus Hastalık Alan İndeksi; *p ≤ 0.05

SS-12

KORN KUTANEUMUN BEKLENMEYEN YÜZÜ: KAPOSİ SARKOMU

Suat Sezer, Abdullah Çelik

Afyonkarahisar Sağlık Bilimleri Üniversitesi Tıp Fakültesi, Dermatoloji Ana Bilim Dalı, Afyonkarahisar

Amaç: Korn kutaneum keratinize hücrelerin birikmesi sonucu oluşan, deriden dışarı doğru uzanan, benign, prekanseröz veya malign durumlardan kaynaklanabilen reaktif deri büyümesidir. Malign tümörlerle ilişkili en sık altta yatan neden skuamöz hücreli karsinomdur. Bazal hücreli karsinom, sebase karsinom ve melanomla daha az ilişkilidir. Burada literatürde korn kutaneumun oldukça nadir bir malign sebebi olan kaposi sarkomlu (KS) bir olgu sunmayı amaçladık.

Olgu: Altmış dört yaşında erkek hasta 2 aydır ortaya çıkan ve hızlı büyüyen, topukta ve sırtta kırmızı lezyonlarla ve el sırtında boynuz benzeri çıkıntıyla başvurdu. Dermatolojik muayenede sol el sırtında 1 cm çapında ve 1 cm yüksekliğinde etrafında eritemli halo bulunan korn kutaneum (Resim-1), sırtta bir adet, topukta/ayak bilekte ise iki adet morumsu eritemli papüller mevcuttu (Resim-2). Oral mukozada lezyon yoktu. Histopatolojik incelemede epidermiste yoğun hiperkeratoz, retelerde kısmen silinme, dermiste çevresinde yoğun desmoplastik reaksiyon oluşturan nodüler tümör alanı, birbiri ile anastomoz yapan, iğsi-oval nükleuslu, iğsi sitoplazmalı tümör hücreleri, arada atipik mitozlar ve bazı tümör hücre sitoplazmalarında eritrositlerin hapsedildiği görüldü. CD34 ve HHV-8 ekspresyonu pozitifti. Hastada anti-HIV antikoru negatifti. Sistemik taramada kontrastlı batın MR'da sağ böbrek üst polde renal hücreli karsinom (RCC) ile uyumlu kitle izlendi. Hastaya parsiyel nefrektomi yapıldı. KS ile uyumlu diğer lezyonlar eksize edildi. Hasta hala takibimiz altındadır.

Sonuç: Korn kutaneum, anormal keratinize materyalin birikmesiyle oluşur. Klinik bir tanı olup altta yatan hastalığın teşhisi için biyopsi önerilmektedir. KS zemininde gelişen korn kutaneum çok nadirdir. PubMed taramasında günümüze kadar yalnızca altı vaka bildirimi bulunmaktadır. Bu vakaların yaş, cinsiyet ve önemli klinik özellikler Tablo-1'de özetlenmektedir.

Hastamızda çok nadir bir korn kutaneum sebebi olan KS mevcuttu ve literatürden farklı olarak el sırtında lokalizeydi. Yapılan sistemik taramada beklenenden farklı olarak kontrastlı batın MR'da RCC ile uyumlu kitle lezyon saptandı ve hastaya parsiyel nefrektomi yapıldı. Literatürde KS ve RCC birlikteliği oldukça seyrek olup yalnızca 4 vaka bildirilmiştir (Tablo-2). Olgumuzda olduğu gibi bu vakalarda da sistemik tarama sırasında insidental olarak saptanmışlardır. Hem KS hem de RCC vasküler tümörlerdir ve patogenezleri genellikle vasküler endotelyal büyüme faktörü olarak bilinen anjiyojenik bir faktörden etkilendiği yazarlar tarafından düşünülmektedir.

KS zemininde korn kutaneum ve eşzamanlı RCC birlikteliği ise literatürde yoktur. Bu bağlamda olgumuz bir ilk olduğundan sunmayı uygun bulduk.

Anahtar Kelimeler: kaposi sarkomu, korn kutaneum, renal hücreli karsinom



Resim-1. Sol el sırtında 1 cm çapında ve 1 cm yüksekliğinde etrafında lividi-eritemli halo bulunan korn kutaneum



Resim-2. Ayak bilek ve topukta iki adet morumsu kaposi sarkom lezyonu

Tablo-1

Yıl	Yazarlar ve yayın	Hasta özellikleri	HIV/İmmunsupresyon	Önceki KS öyküsü	Korn kutaneum zemindeki KS lokalizasyonu
1968	Gibbs ve Hyman	79 yaş, E	Yok	Beş yıl önce çenede erken KS	Ön kol
2010	Kandemir ve ark.	78 yaş, E	Yok	Üç yıldır klasik KS tanılı; sol ayak tabanı ve pretibial bölgede	Sağ ayak 2–3. parmak arası
2011	Silapunt ve ark.	82 yaş, E	Yok	Beş yıl önce sol burun kanadında KS öyküsü RT almış.	Sağ lateral malleol üzeri
2011	Oludiran ve Ekanem	E, yaş bilinmiyor	Yok	Altı hastalık serinin bir olgusunda KS var öyküsü bilinmiyor	Ayak başparmak
2014	Yavuzekinci ve ark.	65 yaş, E	Yok	Bir yıl önce alt ekstremitelerde yaygın klasik KS	Sol bacak popliteal bölge laterali
2025	Muehlschlegel ve ark.	51 yaş, E	HIV (+)	KS öyküsü yok	Sol ayakta dördüncü ve beşinci ayak parmakları arasındaki interdigital alanda
2026	Bizim vakamız	64 yaş, E	Yok	KS öyküsü yok	Sol el sırtı

Kaposi sarkomu ve korn kutaneum birlikteliği

Tablo-2

Yıl	Yazarlar	Hasta özellikleri	HIV/İmmunsupresyon	KS özellikleri ve lokalizasyonu	RCC ile zamansal ilişki / özellikleri	Tedavi ve izlem
1990	Azón-Masoliver ve ark.	42 yaş, E	HIV (+)	Yüz, boyun ve üst ekstremitede	Eşzamanlı RCC	Rezeksiyon + zidovudin + vinblastin + vinkristin
1995	Meuthen ve ark.	45 yaş, E	Yok	Omuzda	RCC, KS'den 3 ay sonra tanılı	Renal tümör rezeke edilmiş
2010	Giatrakou ve ark.	75 yaş, E	Yok	Alt ekstremitelerde	RCC, görüntülemede insidental olarak saptanmış (Renal berrak hücreli ve kromofob karsinomlar)	Cerrahiden 20 gün sonra KS'da tam iyileşme
2023	Bapir ve ark.	69 yaş, E	Yok	El ve ayak sırtında	Eşzamanlı berrak hücreli RCC	Parsiyel nefrektomi; paklitaksel ve topikal imiquimod tedavisi
2026	Bizim vakamız	64 yaş, E	Yok	El sırtında KS zemininde korn kutaneum; sırtta ve topukta nodüler KS	Eşzamanlı RCC	Parsiyel nefrektomi

Kaposi sarkomu ve RCC birlikteliği

SS-13

PEDİATRİK HASTADA BLASCHKOİD PİTRİYAZİS ROZEA: OLGU SUNUMU

Ozan Reyhan, Didem Didar Balcı
Dokuz Eylül Üniversitesi Tıp Fakültesi, Dermatoloji AD, İzmir

Amaç: Blaschkoid pitriyazis rozea, klasik pitriyazis rozeanın lezyonların Blaschko çizgileri boyunca yerleştiği nadir bir atipik varyantıdır. Burada, tip 1 diabetes mellitus tanısı bulunan 10 yaşındaki erkek hastada gelişen unilateral Blaschkoid pitriyazis rozea olgusu sunulmuştur.

Olgu: On yaşında erkek hasta, bir aydır devam eden ve sağ göğüsten başlayarak sağ abdominal, flank, aksiller, servikal ve üst kol medial alanlarına yayılan kaşıntılı kızarık döküntü yakınmasıyla başvurdu. Dermatolojik muayenede unilateral yerleşimli, guttat ve annüler karakterde, eritemli, ortası soluk papül ve plaklar izlendi. Histopatolojik incelemede parakeratoz, düzensiz akantoz, spongiozis, fokal vakuoler dejenerasyon, lenfositik ekzositoz ve yüzeyel dermiste lenfositik vaskülit paterni saptandı. Bulgular klinik olarak Blaschkoid pitriyazis rozea ile uyumlu değerlendirildi. Prednikarbat krem, nemlendirici ve setirizin tedavisi sonrasında altıncı haftada döküntülerin büyük kısmında ve kaşıntıda belirgin azalma gözlendi.

Tartışma: Şimdiye kadar literatürde 8 Blaschkoid pitriyazis rozea olgusu bildirilmiş olup, bu olgular incelendiğinde olguların sadece ikisinin pediatrik yaş gurubunda olduğu izlenmiştir. Bu çocuk olgulardan biri bizim olgumuzdaki gibi diabetes mellitus tanılıydı.

Sonuç: Unilateral ve lineer dağılımlı eritemli-skuamlı lezyonlarda Blaschkoid pitriyazis rozea ayırıcı tanıda düşünülmelidir. Tanı, klinik dağılımın histopatolojik bulgularla birlikte değerlendirilmesine dayanır. Burada literatürde nadir görülen pediatrik ve Blaschkoid pitriyazis rozea olgusu sunulmuştur.

Anahtar Kelimeler: Blaschkoid pitriyazis rozea, Blaschko çizgileri, çocuk, tip 1 diabetes mellitus


resim 1. tedavi öncesi


resim 2. tedavi öncesi


resim 3. tedavi öncesi

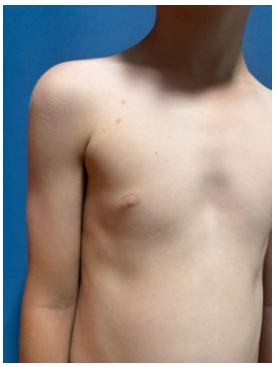
resim 4. tedavi sonrası


resim 5. tedavi sonrası

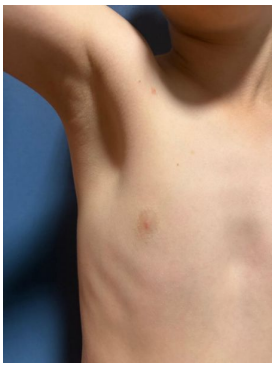
resim 6. tedavi sonrası

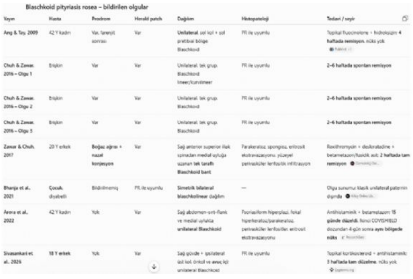
Blaschkoid pityriasis rosea – bildirilen olgular

Yayın	Hasta	Prodrom	Herald patch	Dağılım	Histopatoloji	Tedavi / seyir
Ang & Tay, 2009	42 Y kadın	Var, tanıyla aynı	Var	Unilateral, sol kol + sol pretibial bölge Blaschkoid	Fİ ile uyumlu	Topikal fusidinsiteme + hidrokinon 4 haftada remisyon, nüks yok.
Chuh & Zawar, 2006 – Olgu 1	Erişkin	Var	Var	Unilateral, tek grup Blaschkoid lineer/kıvrımlıneer	Fİ ile uyumlu	2–6 haftada spontan remisyon
Chuh & Zawar, 2006 – Olgu 2	Erişkin	Var	Var	Unilateral, tek grup Blaschkoid	Fİ ile uyumlu	2–6 haftada spontan remisyon
Chuh & Zawar, 2006 – Olgu 3	Erişkin	Var	Var	Unilateral, tek grup Blaschkoid	Fİ ile uyumlu	2–6 haftada spontan remisyon
Zawar & Chuh, 2017	20 Y erkek	Boğaz ağrısı + nazal konjesyon	Var	Sağ anterior superior ilak sonrasın medial sağ kola uzanan tek taraflı Blaschkoid lezyon	Parakeratoz, spongiozis, eritrosit ekstravazasyonu, yüzeyel perivasküler lenfositik infiltrasyon	Roxithromycin + desloratadine + betametazon/fusidik asit 2 haftada tam remisyon
Bhanja et al., 2021	Çocuk, cinsiyet belirtilmemiş	Bildirilmemiş	Fİ ile uyumlu	Simetrik bilateral blaschkolinear dağılım	—	Olgu sunumu klasik unilateral paterni dışında
Arora et al., 2022	42 Y kadın	Yok	Var	Sağ abdomen-sırt-flank ve medial uzhaka uzanan Blaschkoid	Psoriasiform hiperplazi, fokal hipergranülozis/parakeratoz, perivasküler lenfositik infiltrat, eritrosit ekstravazasyonu	Antihistaminik + betametazon 15 günde düzeldi. Sonu COVİD'e bağlı düşünüldü.
Sivasankari et. al., 2024	18 Y erkek	Yok	Var	Sağ gövde + sınırlarsal göğüs kısmı ve arka kol yerleşimli Blaschkoid	Fİ ile uyumlu	Topikal kortikosteroid + antihistaminik 3 haftada tam düzelme, nüks yok

tablo. blaschkoid pityriasis rozea olguları

----------*END*----------
page time:0,203125 sec

POSTER BİLDİRİLER

3. Temelden Pratiğe Dermatoloji ve Kozmetoloji Sempozyumu

24-27 Eylül 2026 | Regnum Carya, Antalya

EP-01

VERRUKA ÖTESİNDE: AKRAL KERATOZLARLA BAŞVURAN COWDEN SENDROMU VE SİSTEMİK SKLEROZ BİRLİKTELİĞİ — RASTLANTI MI, OLASI BİR PATOGENETİK BAĞLANTI MI?

Yağız Üstündağ, Ahmet Nuri Peynirci, Didem Didar Balcı
Dokuz Eylül üniversitesi Tıp Fakültesi, Deri ve Zührevi Hastalıkları Ana Bilim Dalı, İzmir

Amaç: Cowden sendromu (CS), germline PTEN patojenik varyantlarıyla ilişkili, karakteristik mukokütanöz bulgular ve artmış malignite riskiyle seyreden otozomal dominant bir tümör predispozisyon sendromudur. Sistemik skleroz (SSc) ise deri ve iç organ fibrozisiyle karakterize otoimmün bir bağ dokusu hastalığıdır. Deneysel veriler, PTEN fonksiyon kaybının TGF-β/PI3K-Akt sinyal yolakları üzerinden fibroblast aktivasyonunu ve fibrozisi artırabileceğini düşündürmektedir. Burada, moleküler olarak doğrulanmış CS ile SSc birlikteliğinin ve olası ortak patogenetik mekanizmalarının vurgulanması amaçlandı.

Olgu: Elli yaşında kadın hasta, el ve ayaklarında daha önce verruka vulgaris olarak değerlendirilerek kriyoterapi, salisilik asit ve 5-fluorourasil ile tedavi edilen ancak gerilemeyen asemptomatik kabarık lezyonlarla başvurdu. Özgeçmişinde SSc, romatoid artrit, vitiligo, hipotiroidi ve astım bulunmaktaydı. SSc'ye bağlı deri, akciğer ve özofagus tutulumu mevcuttu. Ayrıca total tiroidektomi, total abdominal histerektomi-bilateral salpingo-ooferektomi ve gastrointestinal polipoid lezyon öyküsü vardı. Dermatolojik muayenede ön kollar, el bilekleri, distal bacaklar ve ayaklarda sarı-kahverengi verrüköz keratotik papüller (Resim 1); oral komissür, dil ve bukkal mukozada kaldırım taşı görünümü oluşturan papüller ile dudak kenarlarında verrüköz papüller izlendi (Resim 2). Biyopsilerde ortokeratoz, hipergranülozis, hafif spongiyozis ve perivasküler lenfositik infiltrasyon saptandı. Herediter kanser panelinde PTEN geninde heterozigot c.406T>C (p.Cys136Arg) patojenik varyant bulundu. Klinik, histopatolojik ve genetik bulgularla lezyonlar CS ile ilişkili akral keratoz ve oral papillomlar olarak değerlendirildi. Topikal tretinoin başlandı ve hasta malignite taramaları için multidisipliner takibe yönlendirildi.

Sonuç: Tedaviye dirençli akral verrüköz papüller, özellikle oral papillomların eşlik ettiği hastalarda CS açısından uyarıcı olmalıdır. Olgumuz, moleküler olarak doğrulanmış CS ile iç organ tutulumlu SSc'nin nadir birlikteliğini göstermektedir. Literatürde moleküler olarak doğrulanmış ve SSc'nin klinik özellikleri ayrıntılı olarak tanımlanmış benzer olguların son derece sınırlı olması, olgumuzun özgün değerini artırmaktadır. SSc fibroblastlarında azalmış PTEN ekspresyonunun gösterilmesi ve PTEN kaybının TGF-β/PI3K-Akt aracılı fibrotik yanıtı artırabilmesi, iki hastalık arasında olası ortak bir biyolojik zemin bulunduğunu düşündürmektedir. Bununla birlikte, bu gözlem nedensel bir ilişkiyi kanıtlamamakta; söz konusu ilişkinin aydınlatılması için daha geniş klinik serilere ve mekanistik çalışmalara ihtiyaç bulunmaktadır.

Anahtar Kelimeler: Cowden sendromu, sistemik skleroz, verruka



Resim 1. Bilateral ön kol, el bileklerinde, bacak distalleri ve yer yer ayak medial ve laterallerinde guttat boyutta sarı-kahverengi verrüköz keratotik papulalar



Resim 2. Bilateral oral komissürde birleşme eğiliminde papulalar. Dil ve bukkal mukozada pembe renkli birleşme eğiliminde kaldırım taşı papulalar

EP-02

HİDRADENİTİS SUPPURATUVA HASTALARINDA DEMOGRAFİK ÖZELLİKLER, HURLEY-IHS4 İLİŞKİSİ VE TEDAVİ YANITI

Nurcan Metin, Hatice Kübra Çimen
Erzurum Şehir Hastanesi,Dermatoloji,Erzurum

Amaç: Erzurum Şehir Hastanesi'nde sistemik tedavi alan Hidradenitis Suppurativa (HS) hastalarının demografik özelliklerinin,IHS4(uluslararası hidradenitis suppurativa şiddet skorlama sistemi), DYKİ(dermatolojik yaşam kalite indeksi), VAS(görsel analog skalası) ile hastalık şiddetinin ve tedavi yanıtının değerlendirilmesi; ayrıca Hurley evresi ile IHS4 ilişkisinin araştırılması amaçlanmıştır.

Gereç-Yöntem: Retrospektif kohort çalışmasına Erzurum Şehir Hastanesi Dermatoloji Kliniği'nde takip edilen 28 HS hastası dahil edildi. Demografik veriler, Hurley evresi, IHS4 skoru, tedavi öncesi/sonrası DYKİ-VAS skorları ve tedaviler kaydedildi. IHS4 hafif (0-3), orta (4-10), şiddetli (>=11) kategorize edildi. Tedavi yanıtı yalnızca başlangıç-takip verisi tam hastalarda değerlendirildi; cerrahi girişim gören ve 15 yaş altı hastalar (DYKİ için) analiz dışı bırakıldı. Evre 1 (n=1) tek hasta olduğundan karşılaştırmaya alınmadı, karşılaştırma Evre 2 (n=13) ile Evre 3 (n=14) arasında yapıldı. Sürekli değişkenler Mann-Whitney U, kategorik değişkenler (2×3 tablo) Fisher-Freeman-Halton kesin testiyle karşılaştırıldı; p<0,05 anlamlı kabul edildi, çoklu karşılaştırma düzeltmesi yapılmadı.

Bulgular: Kohort %92,9 erkek ağırlıklı, ortalama yaş 34,4 yıl; hastaların yarısı Hurley Evre 3 ile başvurmuştur. %89,3 fazla kilolu/obez, %42,9 metabolik sendrom, %39,3 insülin direnci saptanmıştır. En sık ajanlar doksisiklin (%60,7), topikal klindamisin (%46,4), adalimumabdır (%42,9). Hurley evresi ile IHS4 şiddeti Fisher-Freeman-Halton testiyle anlamlı ilişkilidir (p=0,006): Evre 2'de %54, Evre 3'te %100 hasta şiddetli kategoridedir. Tedaviyle DYKİ %38 (14,6→9,0, n=9), VAS %46 (6,9→3,7, n=11) azalmış; en belirgin yanıt adalimumab (%56) ve asitretinledir (%52). >=%50 yanıt oranı sınırlı kalmıştır (DYKİ %33, VAS %27).

Sonuç: Kohort, gecikmiş tanı ve belirgin metabolik yük ile literatürden farklı bir profil sergilemektedir; HS'nin sistemik değerlendirilmesini desteklemektedir. Hurley evrelemesi, IHS4 ile uyumlu objektif şiddet bilgisi sağlamaktadır. Sistemik tedavi genel olumlu yanıt sağlasa da önemli bir kısımda sınırlı kalmakta, HS'in dirençli seyrini yansıtmaktadır. Küçük örneklem nedeniyle bulgular tanımlayıcı düzeyde değerlendirilmelidir.

Anahtar Kelimeler: hidradenitis suppuratuva, Hurley evrelemesi, retrospektif çalışma

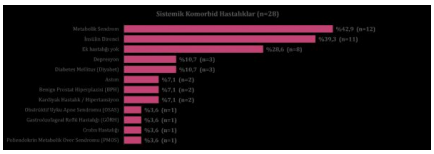

Şekil 1. sistemik komorbid hastalıklar

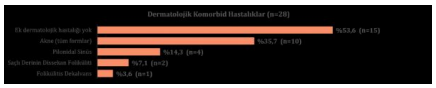

şekil 2. ek dermatolojik hastalıklar



Bölgesel Tutulum Oranları

Grup	n	Aksiller (n)	Aksiller (%)	İnguinal (n)	İnguinal (%)	Diğer Bölge (n)	Diğer Bölge (%)
Tüm Hastalar	28	25	89,3%	17	60,7%	16	57,1%
Evre 1	1	1	100,0%	1	100,0%	0	0,0%
Evre 2	13	12	92,3%	6	46,2%	7	53,8%
Evre 3	14	12	85,7%	10	71,4%	9	64,3%

şekil 3. bölgesel tutulum oranları

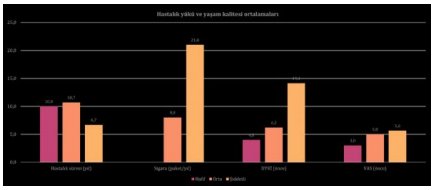

şekil 4. hastalık yükü ve yaşam kalitesi ortalamaları



İlaç Grubu	DYKİ (0–30)				VAS (0–10)			
	n	Önce	Sonra	Δ%	n	Önce	Sonra	Δ%
Adalimumab	5	14,6	6,4	-56%	6	7,0	4,6	-34%
Asitretin	5	13,0	6,2	-52%	5	5,4	3,7	-31%
Doksisiklin	1	15,0	10,0	-33%	1	10,0	7,0	-30%
İnfliksimab	1	27,0	27,0	0%	2	9,5	2,5	-74%
Metformin	1	27,0	4,0	-85%	1	7,0	7,0	0%

şekil 5. kullanılan ilaç-DYKI-VAS ilişkisi

EP-03

KUTANÖZ LARVA MİGRANS: SEYAHAT ÖYKÜSÜ OLMAKSIZIN GELİŞEN BİR OLGU

Hatice Bankoğlu Yıldırım

Trabzon Kanuni Eğitim ve Araştırma Hastanesi, Deri ve Zührevi hastalıklar Ana Bilim Dalı, Trabzon

Giriş: Kutanöz larva migrans (KLM), endemik bölgelere seyahat eden, toprakla temas öyküsü olanlarda görülen parazitozdur. Kancalı kurt larvaları vücuda girdikten sonra, epidermiste tüneller oluşturarak ilerleyerek kaşıntılı, eritematöz, serpijinöz lezyonlar oluşturmaktadır. Burada çoklu poliklinik başvurularıyla çeşitli sistemik tedaviler alarak ilerleyen atipik yerleşimli KLM olgusu sunulmaktadır.

Olgu: Kronik hastalığı olmayan 65 yaşında erkek hasta, fındık tarlasında toprakla temas sonrasında kaşıntı ve parmak aralarında serpiginöz papüler döküntü şikâyetiyle polikliniğe başvurdu. Endemik bölgelere seyahat öyküsü bulunmamaktaydı. Döküntüleri nedeniyle dış merkezde asiklovir, sistemik metilprednizolon ve topikal tedaviler almış, fayda görmemişti. Tedavi sonrasında döküntülerin karın bölgesine yayıldığı öğrenildi. Sonra skabiyez tanısıyla sistemik ivermektin, topikal permetrin ve kükürt tedavileri uygulanmış, döküntülerde progresyon devam etmiş, kaşıntıda ise yalnızca kısmi gerileme sağlanmış. Üç ay sonraki dermatolojik muayenesinde, karın bölgesinde yer yer papüler özellik gösteren, kaşıntılı eritemli lezyonlar ve serpiginöz uzanımlar izlendi. Tam kan sayımı, biyokimya tetkikleri normaldi. Dışkı parazit incelemesi ve deri kazıntı örnekleri negatifti. Wood ışığı incelemesinde refle alınmadı. Serpiginöz lezyonun distalinden punch biyopsi alındı. Histopatolojik incelemede hiperkeratoz, düzensiz akantoz, subkorneal püstül oluşumları ve dermiste mononükleer hücre infiltrasyonu izlendi; parazit veya parazit yumurtası saptanmadı. Klinik öykü, lezyonların morfolojisi ve toprakla temas öyküsü birlikte değerlendirilerek KLM tanısı kondu. Hastaya albendazol 400 mg tedavisi başlandı ve serpiginöz lezyonlara kriyoterapi uygulandı. Tedavi sonrası kaşıntı şikâyetinde belirgin gerileme izlendi. Lezyonların gerileyerek postinflamatuvar hiperpigmentasyon bıraktığı gözlendi.

Tartışma: Ülkemizde KLM ender görülmektedir. Ülkemizden bildirilen KLM olgularının çoğunda, subtropikal ve tropikal bölgelere seyahat öyküsü mevcuttur. Olgumuza benzer şekilde Batı Karadeniz bölgesinde, seyahat öyküsü olmadan toprakla temasla KLM gelişen 3 olgu bildirilmiştir. İklim değişikliği, uluslararası seyahat ve kentleşme, KLM'nin coğrafi yayılım alanını genişletmiş ve ılıman bölgelerde vakaların sayısı giderek artmıştır. Kendiliğinden iyileşen bir hastalık olmasına rağmen, yaşam kalitesini önemli ölçüde etkileyebilir. Tedavi edilmezse, semptomlar 3 aydan fazla sürebilirken, uygun tedavi genellikle 1 hafta içinde iyileşmeyle sonuçlanır. Oral antiparazitik ajanlar tedavinin temelini oluşturmaktadır. Albendazol 400 mg 3-7 gün kullanılır. Tek doz 12 mg ivermektin tedavisi oldukça etkilidir ve nüks oranı azdır. Ancak olguda ivermektin tedavisiyle regresyon saptanmayıp sistemik albendazol 400 mg 7 gün ile yanıt alınmıştır.

Sonuç: KLM toprakla temas öyküsü varlığında akılda tutulması gereken, klinik tanısı kolaylıkla konulabilen ve uygun tedaviyle hızlı yanıt alınan parazitozdur.

Anahtar Kelimeler: Dermatit, Kutanöz Larva Migrans, Parazitik deri hastalıkları



Resim 3. Karında kaşıntılı, eritemli, hafif skuamlı, yer yer papül, püstül ve serpiginöz uzantıları bulunan lezyon



Resim 4. Wood ışığı muayenesi



Resim 6. Tedavi sonrası hastanın lezyonlarının regresyonu ve postenflamatuar hiperpigmentasyon bırakarak gerilemesi



Resim1. Parmak arasından el dorsaline doğru uzanan kaşıntılı, eritemli, serpiginöz döküntü.



Resim2. Karında kaşıntılı, eritemli, hafif skuamlı, yer yer papül, püstül ve serpiginöz uzantıları bulunan lezyon

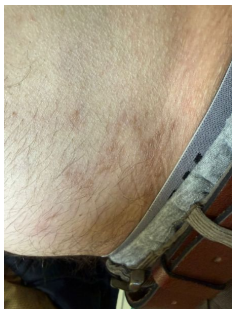

Resim5. Tedavi sonrası hastanın lezyonlarının regresyonu ve postenflamatuar hiperpigmentasyon bırakarak gerilemesi

AuthorToEditor: Kutanöz larva migrans (KLM) vakalarında endemik bölgelere seyahat öyküsü sık olmakla birlikte, seyahat öyküsü bulunmayan ve toprakla temas eden hastalarda da görülebilmesi tanı açısından önem taşımaktadır. İklim değişikliği, uluslararası seyahatlerin artması ve kentleşme gibi faktörler KLM'nin coğrafi yayılım alanını genişletmekte ve ılıman bölgelerde vaka görülme sıklığının artmasına katkıda bulunmaktadır. Sunulması planlanan olgu, endemik bölgeye seyahat öyküsü bulunmayan bir hastada, toprakla temas sonrası gelişen KLM olgusu olması nedeniyle dikkat çekicidir. Bu olgunun sunumu ile ülkemizde KLM'nin farkındalığının artırılması, benzer olguların tanınmasına katkı sağlanması ve hastalığın gerçek insidansının belirlenmesine yönelik dermatologların dikkatinin çekilmesi amaçlanmaktadır.

EP-04

HİDRADENİTİS SUPPURATİVA HASTASINDA ADALİMUMAB TEDAVİSİ SIRASINDA GELİŞEN PLAK MORFEA: PARADOKSAL REAKSİYON MU, NADİR BİR KOMORBİDİTE Mİ?

Mahmut Gazi Ergün[1], Zekayi Kutlubay[1], Defne Özkoca[2]

[1]İstanbul Universitesi-Cerrahpaşa, Cerrahpaşa Tıp Fakültesi, Deri ve Zührevi Hastalıklar ABD
[2]Sağlık Bilimleri Üniversitesi, Haseki Eğitim Araştırma Hastanesi, Deri ve Zührevi Hastalıklar Kliniği

Amaç: Hidradenitis suppurativa (HS), çeşitli immün aracılı hastalıklarla ilişkili kronik inflamatuvar bir deri hastalığıdır. Morfea ile birlikteliği ise oldukça nadirdir. Tümör nekroz faktörü-alfa (TNF-α) inhibitörleri sırasında gelişen paradoksal kutanöz reaksiyonlar giderek daha iyi tanımlanmaktadır. Bu olgu ile, adalimumab tedavisi sırasında plak morfea gelişen bir HS hastasının sunulması ve olası patogenetik mekanizmaların tartışılması amaçlanmıştır.

Olgu: Kırk bir yaşında kadın hasta, 11 yıldır mevcut olan ve çoklu sistemik tedavilere rağmen kontrol altına alınamayan HS nedeniyle kliniğimize başvurdu. Daha önce topikal ve sistemik antibiyotikler ve bir yıl süreyle sistemik izotretinoin tedavisi almış, ancak yeni lezyon gelişimi devam etmişti. Dermatolojik muayenede aksiller ve inguinal bölgelerde yaygın skar dokusu, çok sayıda birbirine bağlantılı fistül ve apse saptandı ve hasta Hurley evre III olarak değerlendirildi. Enfeksiyon taramaları ve laboratuvar incelemeleri normal bulunmasının ardından standart doz şemasıyla adalimumab tedavisi başlandı. Tedavinin altıncı ayında sağ skapular bölgede asemptomatik eritemli endüre plak gelişti. Takip eden iki ay içinde yeni plaklar ortaya çıktı ve lezyonlarda santral atrofi belirginleşti. Punch biyopsi sonucunda dermal skleroz ve kalınlaşmış kollajen demetleri izlenerek plak tip morfea tanısı konuldu. Adalimumab tedavisi kesildi ve topikal kortikosteroid tedavisi başlandı. Altı aylık takipte yeni morfea lezyonu gelişmedi.

Sonuç: HS ile morfea arasındaki ilişkinin varlığı literatürde tartışmalı olup her iki hastalığın patogenezinde T helper-17/interlökin-17 yolaklarının rol oynayabileceği öne sürülmektedir. Öte yandan, TNF-α inhibitörlerine bağlı paradoksal morfea gelişimi çok nadir olsa da bildirilmiştir. Hastamızda morfeanın adalimumab tedavisinin altıncı ayında ortaya çıkması paradoksal ilaç reaksiyonunu düşündürmekle birlikte, HS'nin kendisine eşlik eden nadir bir komorbidite olasılığı da dışlanamamaktadır. Bildiğimiz kadarıyla bu olgu, HS nedeniyle adalimumab kullanan bir hastada gelişen ilk morfea olgusu olup, bu ilişkinin aydınlatılması için yeni olgu bildirimlerine ve daha geniş hasta serilerine ihtiyaç vardır.

Anahtar Kelimeler: adalimumab, hidradenitis suppurativa, morfea



resim 1. Aksiller bölgede Hurley evre III hidradenitis suppurativa ile uyumlu, yaygın skar dokusu, birbirleriyle bağlantılı fistül traktları ve apseler.

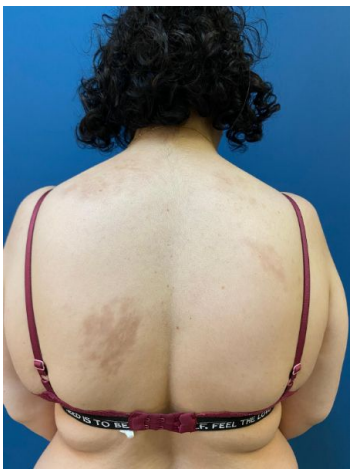

resim 2. Hastanın sırt bölgesinde plak tip morfea ile uyumlu endüre atrofik plaklar.

EP-05

MULTİPLE MYELOM TANILI HASTADA KUTANÖZ PLAZMASİTOM OLGUSU

Hacer Keleş[1], Fırat Tatlıdil[2]

[1]Samsun Üniversitesi Tıp Fakültesi, Dermatoloji Ana Bilim Dalı, Samsun
[2]Samsun Üniversitesi Tıp Fakültesi, Patoloji Ana Bilim Dalı, Samsun

Amaç: Multipl Myelom (MM) tüm kanserlerin %1'ini ve hematolojik kanserlerin %10'unu oluşturur. Hastalık insidansı 100.000'de 5 ile 7 arasında değişmektedir. Ortanca tanı yaşı 66-70 olup hastaların %37'si 65 yaş altında; %2'si ise 40 yaş altında tanı almaktadır. Erkeklerde görülme sıklığı kadınlara oranla daha fazladır. Kalıtsal bir hastalık olmamakla birlikte nadir ailesel olgular da bildirilmektedir. Proteozom inhibitörleri ve immünmodülatör ilaçların hastalıkta kullanıma girmesi ile birlikte 5 yıllık genel sağkalım %25-34'ten %49-56'lara kadar yükselmiştir. Özellikle myelom tedavisi konusunda uzmanlaşmış klinikler tarafından 7 yıldan daha uzun ortalama sağkalım süreleri bildirilebilmektedir. Fakat tedavide ortaya çıkan birçok olumlu gelişmeye rağmen multipl myelom hala kür elde edilebilen bir hastalık değildir. Soliter kemik ve ekstrameduller plazmasitomalar plazma hücrelerinin nadir görülen proliferatif hastalıklarıdır. Bizim vakamızda da multiple myelom tanısı olan hastada nadir görülmesi sebebiyle deride soliter plazmasitom saptanması üzerine vakamızı sunmak istedik. Multipl Myelom tedavisinde otolog kök hücre nakli destekli yüksek doz kemoterapi, uygun hastalarda, halen standart tedavi yaklaşımıdır. Günümüzde özellikle proteozom inhibitörü ve immünmodülatuvar ilaç kombinasyonu ile yapılan indüksiyon tedavileri ile oldukça iyi yanıtlar elde edilebilse de hiçbir modern indüksiyon yaklaşımı otolog kök hücre nakli ile pekiştirme tedavisini gündem dışı bırakamamıştır.

Olgu: 52 yaşında erkek hasta tarafımıza başvurduğunda 2 yıldır multiple myelom tanısıyla takip edilmekteydi. Hastanın kemik iliği tutulumu ile birlikte sol tarafta 2. kotta ekspansiyon ve destrüksiyona sebep olan olan kemik lezyonundan alınan biyopsi sonucu plazmasitom ile uyumlu gelmişti. Hastanın tarafımıza başvurma sebebi son birkaç haftadır dudak üzerinde şişlik gelişimiydi. Hastanın dudak üzerinde yaklaşık 1 cm çaplı hafif eritemli nodüler lezyon mevcuttu. Bu lezyondan alınan biyopsi sonucu kutanöz plazmasitom olarak raporlanmıştır.

Sonuç: Multiple myelom tanısıyla takipli hastalarda kutanöz plazmasitom gelişimi nadir de olsa gelişebilmektedir. Bu sebeple multiple myelomlu hastalarda meydana gelen deri lezyonları takip edilmeli şüpheli durumlarda histopatolojik inceleme yapılmalıdır.

Anahtar Kelimeler: kutanöz plazmasitom, multiple myelom, soliter



Resim 1: Dudak üzerinde yaklaşık 1 cm çaplı nodüler lezyon. Resim 2: H&E x10 büyütme

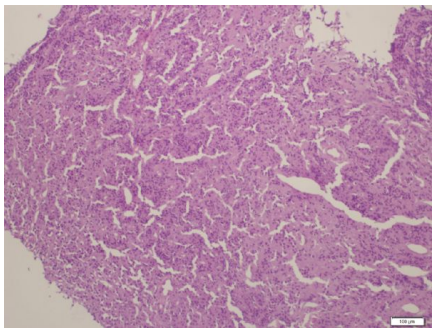

Resim 3: CD138 x10 büyütme

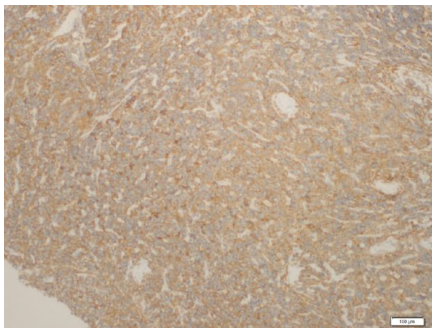

EP-06

ATOPİK DERMATİT VE KRONİK AKTİNİK DERMATİT BİRLİKTELİĞİ OLAN HASTANIN HİDROKSİKLOROKİN VE DUPİLUMAB İLE BAŞARILI TEDAVİSİ: OLGU SUNUMU

Nurcan Metin, Hatice Kübra Çimen
Erzurum Şehir Hastanesi,Dermatoloji,Erzurum

Amaç:
Atopik dermatit (AD) ile kronik aktinik dermatit (Literatürde CAD olarak geçmektedir) birlikteliği nadir görülen ve tedavisi zor bir klinik tablodur. CAD için standart bir tedavi bulunmamakta, mevcut seçenekler çoğu zaman yetersiz kalmaktadır. Bu olgu sunumunda, dupilumab ve hidroksiklorokin kombinasyonu ile başarılı klinik yanıt elde edilen bir hasta deneyimi paylaşılmaktadır.

Olgu sunumu:
Epilepsi öyküsü olan 57 yaşında erkek hasta, yaygın kaşıntı ve döküntü şikâyetiyle başvurmuştur. Muayenede saçlı deri, yüz, kulak, boyun, fleksural bölgeler ve gövdede eritemli papüller, kserozis ve egzematize plaklar saptanmıştır. İlk biyopsi sonucu atopik dermatit ile uyumlu bulunmuş, sistemik kortikosteroid ve topikal tedavilerle kısmi düzelme sağlanmıştır. Ancak lezyonların devam etmesi üzerine dupilumab tedavisi başlanmıştır. Üç aylık kullanım sonrası baş-boyun bölgesinde persistan eritemli lezyonlar nedeniyle ikinci biyopsi yapılmış ve kronik aktinik dermatit tanısı desteklenmiştir. Bu aşamada hidroksiklorokin eklenmiş, bir ay içinde belirgin klinik iyileşme gözlenmiştir. Hastanın Ekzema Alanı ve Şiddet İndeksi(EASI) skoru 7.1'den 0.3'e,Sayısal Değerlendirme Ölçeği(NRS) 6'dan 4'e ve Dermatolojik Yaşam Kalite İndeksi(DYKI) 5'ten 3'e gerilemiştir.

Sonuç:
CAD için standart tedavi protokolleri bulunmamakla birlikte, dupilumab Th2 aracılı inflamasyonu hedefleyerek atopik dermatit ve CAD'de etkili olabilmektedir. Hidroksiklorokin ise fotoprotektif ve immünomodülatör özellikleriyle UV kaynaklı reaksiyonları baskılamaktadır. Bu olgu, dupilumab ve hidroksiklorokin kombinasyonunun dirençli CAD ve AD hastalarında anlamlı klinik iyileşme sağlayabileceğini göstermektedir. Dolayısıyla, konvansiyonel tedavilere yanıt vermeyen veya kontrendikasyon nedeniyle kullanılamayan vakalarda bu kombinasyon terapötik bir seçenek olarak değerlendirilebilir.

Anahtar Kelimeler: Atopik dermatit, Dupilumab, Hidroksiklorokin, Kronik aktinik dermatit, Kombinasyon tedavisi



Resim 1. Hastanın Tedavi Öncesi Çekilen Fotoğrafları



Resim 2. Hastanın Tedavi Sonrası Çekilen Fotoğrafları

EP-07

PEMFİGUS VULGARİS HASTALARINDA RİTÜKSİMAB TEDAVİSİNİN SİSTEMİK İNFLAMATUVAR İNDEKSLER ÜZERİNE ETKİSİ

Perihan Merve Yüksel, Sezin Ünlü
Ankara Bilkent Şehir Hastanesi, Deri ve Zührevi Hastalıklar Anabilim Dalı, Ankara

Amaç: Pemfigus vulgaris (PV), desmoglein (Dsg) 1 ve 3'e karşı gelişen immünoglobulin G (IgG) otoantikorlarının akantolize yol açtığı, deri ve mukozada erozyonlarla seyreden otoimmün büllöz bir hastalıktır. Anti-CD20 monoklonal antikoru olan ritüksimab, CD20 eksprese eden B lenfositleri deplete ederek patojenik otoantikor üretimini baskılar ve orta-ağır PV'de birinci basamak seçenek hâline gelmiştir. Bu çalışmada, romatoid artrit (RA) protokolü ile ritüksimab uygulanan PV hastalarında hemogram temelli sistemik inflamatuvar indekslerin tedavi öncesi ve tedavi sonrası üçüncü aydaki değişiminin belirlenmesi amaçlandı.

Gereç-Yöntem: RA protokolü (15 gün arayla iki kez 1000 mg intravenöz) ile ritüksimab uygulanan PV hastalarının kayıtları retrospektif olarak incelendi. Aktif enfeksiyon, sistemik antibiyotik kullanımı, hematolojik hastalık, aktif malignite, gebelik, ek sistemik inflamatuvar hatalık ve eksik
veri dışlama kriteri kabul edildi; 37 hasta çalışmaya alındı. Tedavi öncesi ve üçüncü ay tam kan sayımı, C-reaktif protein (CRP), eritrosit sedimentasyon hızı (ESH), anti-Dsg1, anti-Dsg3 düzeyleri ve eş zamanlı günlük steroid dozu kaydedildi. Nötrofil/lenfosit oranı (NLR), platelet/lenfosit oranı (PLR), monosit/lenfosit oranı (MLR), platelet/nötrofil oranı (PNR), sistemik immün-inflamasyon indeksi (SII) ve sistemik inflamatuvar yanıt indeksi (SIRI) hesaplandı. Karşılaştırmalarda eşleştirilmiş örneklem t-testi kullanıldı; normal dağılmayan farklarda Wilcoxon işaretli sıra testi ve logaritmik dönüşüm doğrulama amacıyla uygulandı. $p<0,05$ anlamlı kabul edildi.

Bulgular: Hastaların 25'i (%67,6) kadındı; yaş ortalaması 53,8±13,8 yıldı. Yirmi sekiz hasta (%75,7) mukokutanöz, 9 hasta (%24,3) mukozal tipteydi. Altı inflamatuvar indeksin hiçbirinde tedavi öncesi ile üçüncü ay arasında anlamlı değişim saptanmadı. Buna karşılık anti-Dsg1 82,3±103,6'dan 21,4±51,4 U/mL'ye
($p=0,001$), anti-Dsg3 164,5±132,3'ten 85,4±99,3 U/mL'ye ($p<0,001$) ve eş zamanlı günlük steroid dozu 25,7±15,2'den 17,4±13,9 mg'a ($p<0,001$) anlamlı olarak geriledi. Monosit (0,49±0,19'dan 0,61±0,26 $\times 10^3/\mu L$'ye; $p=0,013$) ve hemoglobin (13,42±1,72'den 13,79±1,84 g/dL'ye; $p=0,037$) hafif arttı; CRP ($p=0,414$) ve ESH'de ($p=0,912$) anlamlı değişim izlenmedi. Üçüncü ayda hastaların %33,3'ünde tam, %55,6'sında parsiyel klinik yanıt elde edildi; tedavi öncesinde tüm hastalarda mevcut olan yeni lezyon çıkışı 21 hastada (%60,0) tamamen durdu ($p<0,001$).

Sonuç: RA protokolü ile uygulanan ritüksimab, üç ay içinde anti-Dsg titrelerinde belirgin düşüş, yüksek oranda klinik yanıt ve anlamlı steroid doz azaltımı sağlarken hemogram temelli sistemik inflamatuvar indekslerde ölçülebilir bir değişim
oluşturmamıştır. Bu indekslerin, B hücreye özgü hedefli tedaviye erken yanıtın izleminde anti-Dsg titrelerinin ve klinik değerlendirmenin yerini alamayacağı düşünülmüştür.

Anahtar Kelimeler: Pemfigus Vulgaris, Ritüksimab, NLR, SII, Desmoglein

EP-08

DUPİLUMAB TEDAVİSİ SIRASINDA GELİŞEN TIRNAK DİSTROFİSİ:NADİR BİR OLGU SUNUMU

Nurcan Metin, Hatice Kübra Çimen
Erzurum Şehir Hastanesi,Dermatoloji,Erzurum

Amaç:
Atopik dermatit (AD), yaşam kalitesini bozan kronik inflamatuar bir cilt hastalığıdır. Dupilumab, IL-4/IL-13 sinyal yollarını bloke ederek orta-şiddetli AD tedavisinde etkinliği kanıtlanmış bir biyolojik ajandır. Literatürde dupilumab ile ilişkili çeşitli yan etkiler bildirilmiş olsa da tırnak distrofisi nadir görülmektedir. Bu olgu sunumunda, dupilumab tedavisi sırasında gelişen tırnak distrofisi gözlemleri paylaşılmaktadır.

Olgu sunumu:
Diabetes mellitus, hipertansiyon, astım ve atopik dermatit öyküsü olan 63 yaş kadın hasta, ellerde ve ayaklarda ekzematize lezyonlar ile hafif tırnak tutulumu nedeniyle başvurmuştur. Fototerapi ve sistemik steroid tedavilerinden fayda görmeyen hasta, eşlik eden hastalıklar ve tromboz riski nedeniyle siklosporin kullanamamıştır. Bu nedenle dupilumab tedavisi başlanmış, ancak hasta ilacı yanlış dozda (iki haftada bir 600 mg) yaklaşık 4 ay boyunca kullanmıştır. Dozun düzeltilip iki haftada bir 300 mg'a düşülmesinden bir ay sonra akut tırnak değişiklikleri ortaya çıkmıştır. Muayenede onikomadezis, onikoliz, beau çizgileri, subungual hiperkeratoz ve yaygın kırılmalar saptanmıştır. İki ay sonraki kontrolde bazı tırnakların düştüğü, proksimalden normal tırnak yapısının geliştiği ve distrofik alanlarda gerileme olduğu görülmüştür. Sol ayak başparmak tırnağında yeşil renk değişimi nedeniyle pseudomonas enfeksiyonu düşünülmüş ve topikal tedavi başlanmıştır. Hasta dupilumab tedavisine standart dozda devam etmektedir.

Sonuç:
AD'de tırnak tutulumu görülebilmekte ve dupilumab tedavisi genellikle olumlu sonuçlar sağlamaktadır. Ancak bu olguda, yanlış dozda dupilumab kullanımı sonrası nadir bir yan etki olarak tırnak distrofisi gelişmiştir. Takipte tırnak yapısında düzelme gözlenmesi, dupilumab'ın lokal sitokin ortamındaki geçici değişikliklerle distrofiyi tetikleyebileceğini, ancak aynı zamanda inflamasyonu baskılayarak iyileşme sağlayabileceğini düşündürmektedir. Bu vaka, dupilumab tedavisi sırasında tırnak değişikliklerinin dikkatle izlenmesi gerektiğini ve doz hatalarının yan etki riskini artırabileceğini göstermektedir.

Anahtar Kelimeler: Atopik dermatit, Dupilumab, Tırnak distrofisi, Yan etki



Resim 1. Dupilumab dozunu düştükten 1 ay sonra gelişen akut tırnak değişiklikleri Resim 1A-1B'de Başparmak tırnaklarında beau çizgileriyle uyumlu yatay çizgilenme ve çukurlaşma Resim 1C'de Sağ ayak başparmak tırnağında distalde düzensiz kırılma alanları, Resim 1D'de Sol el 5. Parmakta onikomadezis,onikoliz, Resim 1E ve 1G'de Sağ el 2-3-4. tırnaklarda distalde düzensiz kırılma alanları, Resim 1F'de Sağ ayak başparmak tırnağında subungual hiperkeratoz,Resim 1H'de Bilateral el tırnaklarındaki distrofik görünüm



Resim 2. 2 ay sonra tırnaklardaki değişiklikler Resim 2A:Bilateral el başparmaklardaki yatay çizgilenmelerde gerileme,Resim 2B:Sağ el 2-3. Parmak tırnaklarındaki kırılmada düzelme, Resim 2C:Sağ ayak başparmak tırnağındaki subungual hiperkeratozda gerileme, Resim 2D:Sol el 5. parmak tırnağında düşme sonrasında proksimalden gelen normal tırnak yapısı,Resim 2E:Sol ayak başparmakta distalde düzensiz kırılma alanında yeşil renk değişikliği(pseudomonas enfeksiyonu), Resim 2F:Bilateral ellerdeki tırnaklarda distrofik alanlarda gerileme

EP-09

YANLIŞ TANI TUZAĞI: PİYODERMA GANGRENOSUM OLGUSU

Seray Başak Bozkurt[1], Melis Gönülal[2], Korkut Bozkurt[3]

[1]Sağlık Bilimleri Üniversitesi İzmir Tepecik Eğitim ve Araştırma Hastanesi Deri ve Zührevi Hastalıklar Kliniği, İzmir
[2]Sağlık Bilimleri Üniversitesi İzmir Tepecik Eğitim ve Araştırma Hastanesi Deri ve Zührevi Hastalıklar Kliniği, İzmir, Sağlık Bilimleri Üniversitesi İzmir Tıp Fakültesi Deri ve Zührevi Hastalıklar Anabilim Dalı, İzmir
[3]Sağlık Bilimleri Üniversitesi İzmir Tepecik Eğitim ve Araştırma Hastanesi Tıbbi Patoloji Kliniği, İzmir

Amaç: Piyoderma gangrenosum, hızla ilerleyen, ağrılı ülserle karakterize, nadir görülen bir nötrofilik dermatozdur. Lezyonlar genellikle de novo veya minör travma sonrasında gelişen ağrılı papül, püstül ya da derin yerleşimli nodül şeklinde başlar ve kısa sürede nekroz gelişimini takiben merkezi ülsere dönüşür. Tipik ülserler düzensiz sınırlı, alttan oyuk viyolase kenarlı olup çevresinde belirgin eritem bulunur. En sık alt ekstremitelerde yerleşen bu lezyonlar belirgin ağrı ile seyreder. Olguların yaklaşık %30'unda paterji fenomeni görülür. Piyoderma gangrenosumun yıllık insidansının milyonda 3–10 olgu olduğu tahmin edilmekte olup, olguların %25–50'si idiopatiktir. Hastaların yarısından fazlasında özellikle inflamatuvar bağırsak hastalıkları olmak üzere immün aracılı sistemik hastalıklar eşlik etmektedir. Patognomonik klinik, histopatolojik veya laboratuvar bulgusunun bulunmaması nedeniyle tanı; enfeksiyonlar, vaskülitler ve diğer ülseratif dermatozların dışlanmasına dayanır. Bu olgu ile ektimayı taklit eden piyoderma gangrenosumun tanısal güçlüklerinin ve tedavi yaklaşımının sunulması amaçlanmıştır.

Olgu: Olgumuz, hipertansiyon, kalp yetmezliği ve serebrovasküler olay sekeline bağlı alt ekstremite hemiplejisi bulunan 60 yaşında erkek hasta, bilateral alt ekstremitelerde ağrılı ülserler nedeniyle kliniğimize başvurdu. Klinik değerlendirmede ektima ön tanısıyla intravenöz ampisilin-sulbaktam tedavisi başlandı. Tedaviye rağmen lezyonlarda gerileme izlenmemesi üzerine tanısal amaçlı punch biyopsi alındı. Histopatolojik inceleme sonucunda piyoderma gangrenosum tanısı konuldu. Hastada eşlik eden komorbiditeler nedeniyle sistemik kortikosteroid tedavisinin kontrendike olması üzerine infliksimab tedavisi başlandı. İki doz infliksimab uygulanmasını takiben ülserlerde belirgin epitelizasyon ve klinik iyileşme gözlemlendi.

Sonuç: Bu olgu, kronik alt ekstremite ülserlerinin ayırıcı tanısında piyoderma gangrenosumun mutlaka akılda tutulması gerektiğini vurgulamaktadır. Başlangıç tedavisine yanıt vermeyen, enfeksiyöz hastalıkları taklit eden olgularda erken dönemde biyopsi ile tanının desteklenmesi uygun tedavinin gecikmesini önleyebilir. Nadir görülen piyoderma gangrenosum ülserlerinin enfektif nedenlerden ayrımında dikkatli olunması açısından olgumuzu literatüre kazandırmayı uygun bulduk.

Anahtar Kelimeler: ektima, nötrofilik dermatoz, pyoderma gangrenosum



Tedavi öncesi. Alt ekstremitelerde yaygın eritem, ödem ve nekrotik-ülseratif lezyonlar



Tedavi öncesi. Alt ekstremitelerde yaygın eritem, ödem ve nekrotik-ülseratif lezyonlar



Tedavi öncesi. Alt ekstremitelerde yaygın eritem, ödem ve nekrotik-ülseratif lezyonlar



Tedavi öncesi. Alt ekstremitelerde yaygın eritem, ödem ve nekrotik-ülseratif lezyonlar



Tedavi sonrası. Ödem ve eritemde belirgin gerileme, ülseratif lezyonlarda iyileşme ve rezidüel postinflamatuvar hiperpigmentasyon izlenen lezyonlar



Tedavi sonrası. Ödem ve eritemde belirgin gerileme, ülseratif lezyonlarda iyileşme ve rezidüel postinflamatuvar hiperpigmentasyon izlenen lezyonlar



Tedavi sonrası. Ödem ve eritemde belirgin gerileme, ülseratif lezyonlarda iyileşme ve rezidüel postinflamatuvar hiperpigmentasyon izlenen lezyonlar



Tedavi sonrası. Ödem ve eritemde belirgin gerileme, ülseratif lezyonlarda iyileşme ve rezidüel postinflamatuvar hiperpigmentasyon izlenen lezyonlar

EP-10

DRESS'İ TAKLİT EDEN BİR OFUJİ'NİN PAPULOERİTRODERMASI OLGUSU: İLAÇ İLİŞKİLİ ERİTRODERMİDE AYIRICI TANININ ÖNEMİ

Fadime Man Sözer, Gökhan Çınar
Pamukkale Üniversitesi Tıp Fakültesi, Deri Ve Zührevi Hastalıkları Ana Bilim Dalı

Amaç: Ofuji'nin papuloeritroderması (PEO), ileri yaş erkeklerde görülen, kaşıntılı yassı papüllerin deri kıvrım bölgelerini karakteristik biçimde koruyarak (şezlong/"deck-chair" belirtisi) eritrodermiye ilerlemesiyle seyreden nadir bir dermatozdur. Eozinofili, lenfadenopati ve yaygın döküntü gibi örtüşen bulgular nedeniyle Drug Reaction with Eosinophilia and Systemic Symptoms (DRESS) ile karışabilir. Bu bildiride, DRESS ön tanısıyla izlenirken histopatolojik inceleme sonucu PEO tanısı alan bir olgu sunularak ilaç ilişkili eritrodermik tablolarda ayırıcı tanının önemi vurgulanmaktadır.

Olgu: Kronik böbrek hastalığı ve hipertansiyonu olan 70 yaşında erkek hasta, acile vücutta yaygın döküntü ve ateş yakınmasıyla başvurdu. Üç hafta önce akut böbrek hasarı nedeniyle yatırıldığı dış merkezde piperasilin-tazobaktam, teikoplanin, meropenem ve seftriakson tedavileri aldığı ve döküntünün bu dönemde başladığı öğrenildi. Muayenede sırtta yaygın eritematöz, yer yer kahverengi hiperpigmente, deskuamasyonlu makülopapüler döküntüler, palmar deskuamasyon ve bilateral aksiller-inguinal lenfadenopati saptandı; deri kıvrım bölgelerinin korunduğu görüldü. Laboratuvarda belirgin eozinofili, nötropeni ve anemi mevcuttu. İlaç ilişkili başlangıç, eozinofili ve lenfadenopati nedeniyle hastada öncelikle DRESS düşünüldü (RegiSCAR [Registry of Severe Cutaneous Adverse Reactions]: 5 hesaplandı); şüpheli ilaçlar kesildi. İzlemde lezyonların artması üzerine DRESS, PEO ve psoriazis ön tanılarıyla deri punch biyopsisi alındı ve sistemik kortikosteroid (metilprednizolon 40 mg/gün, kademeli azaltma), oral antihistaminik ve topikal kortikosteroid başlandı. Histopatolojik inceleme PEO ile uyumlu bulundu. Etiyolojiye yönelik taramada periferik yaymada atipik hücre veya blast izlenmedi, abdomen ultrasonografisi olağandı; gaitada gizli kan pozitifliği nedeniyle endoskopik tarama önerildi. Tedaviyle deri bulguları ve eozinofili belirgin geriledi; hasta kortikosteroid azaltma planı ve hematoloji-gastroenteroloji izlemiyle taburcu edildi. Hasta lezyonlarının gidişatı, sistemik steroid tedavisi ve malignite taramasının takibi açısından kliniğimizce takip edilmektedir.

Sonuç: DRESS ve PEO örtüşen klinik ve laboratuvar bulguları nedeniyle karışabilir; ayrımda zamansal seyir, lezyon morfolojisi, deri kıvrımlarının korunması ve histopatoloji belirleyicidir. PEO'da lezyonların başlangıcından tanıya kadar geçen süre ortalama 7 ay olup, bulgular tanı konulmadan önce sıklıkla bir yıldan uzun süre devam etmektedir. Olgumuzda döküntünün antibiyotik kullanımını takiben başlaması, ilaçla tetiklenmiş sekonder PEO olasılığını düşündürmüştür. PEO'da kutanöz T hücreli lenfoma dahil kapsamlı malignite taraması kritik önemdedir: Literatürde bir olgu serisinde hastaların %54,5'inde iç organ malignitesi saptanmış ve PEO tüm olgularda malignite tanısından önce ortaya çıkmıştır. İleri yaş erkek hastada eozinofiliyle seyreden, ilaçla ilişkilendirilen dirençli eritrodermide PEO ayırıcı tanıda akılda tutulmalıdır.

Anahtar Kelimeler: DRESS, Eritrodermi, Eozinofili, Ofuji'nin Papuloeritroderması, Paraneoplastik Dermatoz



Görsel 1. Ön gövdede yaygın eritem ve deskuamasyon; deri kıvrım bölgelerinin korunduğu izlenmektedir (şezlong/'deck-chair' belirtisi)



Görsel 2. Sırtta yaygın eritematöz-kahverengi, skuamlı lezyonlar



Görsel 3. Palmar bölgede yaygın deskuamasyon

EP-11

HALOJENODERMA: AZ BİLİNEN, ZOR TANINAN BİR DERMATOZ

Muazzez Yıldırım[1], Melis Gönülal[2], Müge Ercan[3], Korkut Bozkurt[3]

[1]Sağlık Bilimleri Üniversitesi İzmir Tepecik Eğitim ve Araştırma Hastanesi Deri ve Zührevi Hastalıklar Kliniği, İzmir
[2]Sağlık Bilimleri Üniversitesi İzmir Tıp Fakültesi Deri ve Zührevi Hastalıklar Anabilim Dalı, İzmir
[3]Sağlık Bilimleri Üniversitesi İzmir Tepecik Eğitim ve Araştırma Hastanesi Tıbbi Patoloji Kliniği, İzmir

Amaç: Halojenoderma, iyodür ve bromür gibi halojenlere maruz kalmanın ardından gelişen nadir bir deri hastalığıdır. Halojenoderma; iyododerma, bromoderma ve fluoroderma dahil olmak üzere, halojen maruziyetiyle ilişkili tüm dermatozları kapsayan daha geniş bir terimdir. İyododerma genellikle yüzünde akne benzeri lezyonlar şeklinde görülür ve nadiren veziküler, püstüler, hemorajik, ürtiker benzeri, fungatöz, süpüratif, nodüler veya ülseratif lezyonlar şeklinde ortaya çıkar; bromoderma ise genellikle alt ekstremitelerde verrüköz, ülserleşen plaklar şeklinde görülür. Halojenodermanın kesin patogenezi hala bilinmemektedir. Bu hastalığın, tip 2 gecikmiş aşırı duyarlılık reaksiyonu sonucu ortaya çıktığına inanılmaktadır. İyodür, deniz yosununda, tuzda, amiodaronda, radyokontrast maddelerinde ve potasyum iyodürde bulunur ayrıca topikal iyodür kullanımı yoluyla çok nadiren de iyododerma gelişebilir. İyododerma genellikle astım, Graves hastalığı ve bronşit gibi durumlarda potasyum iyodürlerin sistemik kullanımının ardından ortaya çıkar. Bromür, bromokriptin, analjezikler ve hipnotikler gibi bazı ilaçlarda bulunur. Hem iyodür hem de bromür, gıda takviyelerinde bulunabilir. Tedavisi, iyodür veya bromür içeren maddelerin alımından kaçınmayı içerir ve lezyonlar genellikle iyodür veya bromür alımının kesilmesinden dört ila altı hafta sonra kendiliğinden kaybolur. Bu lezyonların daha hızlı iyileşmesi için sistemik kortikosteroidler kullanılabilir.

Olgu: Bilinen astım, kronik bronşit, diyabetes mellitus ve koroner arter hastalığı olan 44 yaşında erkek hasta, dermatoloji polikliniğimize umblikal herni kesesinin üzerinde yaklaşık bir aydır olan kenarları eritemli, yer yer krutlu ülsere lezyon ile danışıldı. Hastanın 5 ay önce intravenöz iyot içeren kontrast madde alımı, astım ve kronik bronşit sebebiyle yaklaşık 10 yıldır düzenli ipratropium bromür içeren ilaç kullanımı mevcuttu. Ayrıca hastanın son bir aydır umblikal herni kesesinin üzerine povidon iyot içeren topikal antiseptik uyguladığı öğrenildi. Hastadan cilt biyopsisi alınarak klinik ve histopatolojik bulgular eşliğinde halojenoderma tanısı konuldu. İlaçları revize edilerek topikal povidon iyot kullanımı kesildi, destek tedavisi ile ülsere lezyonu tamamen geriledi.

Sonuç: Dermatoloji, çeşitli klinik tablolarla ortaya çıkan halojenodermayı tanıma konusunda ön saflarda yer almaktadır. Halojen kaynaklı hasarın histolojik tablosu tüm ajanlar için benzerdir; iyi farklılaşmış skuamöz hücreli karsinoma benzeyen psödoepiteliyomatöz hiperplaziden oluşur, ancak hızlı gelişimi ve inflamatuar infiltratların varlığı bakımından farklılık gösterir. Olgumuzda olduğu gibi halojenoderma risk faktörü olan hastalarda cilt biyopsisine başvurmanın ve detaylı öykü alımının önemini vurgulamak için nadir görülen bu dermatozu literatüre kazandırmayı uygun bulduk.

Anahtar Kelimeler: Halojenoderma, iyododerma, bromoderma



Resim 1). Umblikal herni kesesinin üzerinde yer alan ülseratif halojenoderma lezyonu.

EP-12

PORFİRİA KUTANEA TARDA: AKTİNİK DERMATİT VE POLİMORFİK IŞIK ERÜPSİYONU İLE KARIŞAN BİR OLGU

Nurcan Metin, Hatice Korkmaz
Erzurum Şehir Hastanesi, Deri ve Zührevi Hastalıkları Ana Bilim Dalı, Erzurum

Amaç: Porfiria kutanea tarda (PCT), üroporfirinojen dekarboksilaz (UROD) enzim aktivitesindeki azalmaya bağlı porfirinlerin karaciğer ve dolaşımda birikmesiyle oluşan, en sık görülen porfiri tipidir. Alkol, östrojen tedavisi, hepatit C, sigara ve demir yüklenmesi başlıca tetikleyicilerdir. Güneşe maruz kalan bölgelerde biriken porfirinlerin ışıkla reaksiyonu; büller, hipertrikoz, hiperpigmentasyon ve skleroderma benzeri deri değişikliklerine yol açan gecikmiş fototoksik tabloya neden olur. Tedavide tetikleyicilerden kaçınma temel yaklaşım olup flebotomi ve hidroksiklorokin remisyon sağlamada etkilidir.

Bu yazıda, altı yıldır mevsimsel özellik gösteren büllöz deri lezyonları nedeniyle önce aktinik dermatit ve polimorfik ışık erüpsiyonu tanılarıyla izlenen, sonrasında sporadik PCT tanısı alan bir olgu, tanısal güçlüklere ve ayırıcı tanının önemine dikkat çekmek amacıyla sunulmuştur.

Olgu: Yirmi iki yaşında kadın hasta, altı yıldır yazın belirginleşip kışın gerileyen, ellerin dorsalinde ve parmak uçlarında kabarcıklanma, şişlik ve ağrı yakınmalarıyla başvurdu. Yüzde lezyon yoktu, şakak-yanaklarda hipertrikoz ve idrarda koyulaşma tarif edildi. Adrenokortikal yetmezlik ve kalp kapak yetmezliği öyküsü olan hasta hipertrikoz sebebiyle hirşutizm düşünülerek oral kontraseptif ve spironolakton tedavilerini farklı zamanlarda almıştı; aile öyküsünde PCT yoktu.

Muayenede el sırtı ve parmaklarda büller ve erozyonlar, yüzde ise hipertrikoz dışında bulgu yoktu. Karaciğer fonksiyon testleri ve ferritin normaldi; bilirubin hafif yüksekti, anti-HCV negatifti. Deri biyopsisinde dermiste belirgin vasküler yapılar izlendi; direkt immünfloresanda bazal membranda lineer IgG/C3 tutulumu ve perivasküler immün birikim PCT ile uyumlu bulundu. UROD geninde patojenik varyant saptanmaması ve negatif aile öyküsü, sporadik (Tip 1) PCT tanısını destekledi. Kalp kapak yetmezliği nedeniyle flebotomi yerine düşük doz hidroksiklorokin başlandı; öncesinde oftalmolojik değerlendirme, fotokorunma ve tetikleyicilerden kaçınma önerildi, hasta düzenli izleme alındı.

Sonuç: Bu olgu, PCT'nin aktinik dermatit ve polimorfik ışık erüpsiyonu gibi diğer fotodermatozlarla karışabildiğini ve tanının histopatolojik, immünfloresan ve gerektiğinde genetik incelemelerle desteklenmesi gerektiğini göstermektedir. Hastanın şakak ve yanak bölgesinde gelişen hipertrikoz nedeniyle yıllarca hirşutizm tanısıyla hormonal tedavi alması PCT tanısını geciktirebilecek bir faktördür; ancak lezyonun malar bölgede yerleşimi ve büllöz deri bulgularıyla birlikteliği, bu bulgunun PCT'ye bağlı olduğunu düşündürmektedir. Eşlik eden komorbiditelerin (bu olguda kalp kapak yetmezliği) flebotomi-hidroksiklorokin arasındaki tedavi seçimini yönlendirebileceği unutulmamalıdır.

Anahtar Kelimeler: Fotosensitivite, hipertrikoz, porfiria kutanea tarda



Şekil 1. malar bölge ve çenede hipertrikoz



Şekil 2. el parmağında gelişen bül



Şekil 3. her iki elde büllöz evre sonrası lezyonlar

EP-13

ÇOCUKLUK ÇAĞINDA NADİR BİR PAPÜLOPÜSTÜLER DERMATOZ: EOZİNOFİLİK PÜSTÜLER FOLİKÜLİT

Deniz İlker Öz, Salih Çağrı Çelik, Didem Didar Balcı

Dokuz Eylül Üniversitesi Tıp Fakültesi, Deri ve Zührevi Hastalıklar Ana Bilim Dalı, İzmir

Amaç: Eozinofilik püstüler folikülit (EPF), steril foliküler papül ve püstüllerle karakterize, nadir görülen inflamatuvar bir dermatozdur. Çocukluk çağında daha seyrek görülmesi ve klinik olarak ekzematöz, enfeksiyöz ve diğer püstüler dermatozları taklit edebilmesi tanısal güçlük oluşturabilir. Bu bildiride, yaygın kaşıntılı papülopüstüler döküntü, periferik eozinofili ve belirgin immünoglobulin E yüksekliği ile başvuran, klinik ve histopatolojik bulgularla EPF ile uyumlu değerlendirilen 13 yaşında bir kız olgunun sunulması amaçlandı

Olgu: Üç yaşında kız hasta, yaklaşık beş ay önce ellerde başlayıp zamanla gövde ve ekstremitelere yayılan, dönem dönem alevlenen kaşıntılı döküntüler nedeniyle başvurdu. Dermatolojik muayenede gövde ve ekstremitelerde eritemli zeminde yerleşen, yer yer ince skuam içeren papülopüstüler lezyonlar ve postinflamatuar hiperpigmentasyon izlendi. Laboratuvar incelemelerinde periferik eozinofili (EOS# 2,1) ve belirgin total immünoglobulin E yüksekliği (yaklaşık 2000 IU/mL) saptandı. Takipte eozinofili devam etti (EOS# 1,4; EOS% 9,3). HIV serolojisi negatif olup yara, idrar ve boğaz kültürlerinde patolojik üreme saptanmadı. Deri biyopsilerinin histopatolojik incelemesinde epidermiste ortokeratoz, irregüler akantoz ve intraepidermal püstül; dermiste epidermise uzanan nötrofil ve eozinofillerden zengin inflamatuvar infiltrasyon izlendi. Periyodik asit-Schiff boyamasında mantar elemanları, seri kesitlerde Demodex saptanmadı. Klinik, laboratuvar ve histopatolojik bulgular birlikte değerlendirilerek olgu EPF ile uyumlu kabul edildi. Hastaya başlangıçta topikal kortikosteroid ve takrolimus, sonrasında topikal antifungal ve sistemik antibiyotik tedavileri uygulandı. Yaklaşık üç aylık takipte yeni püstül gelişiminde azalma ve mevcut lezyonlarda belirgin gerileme izlendi. Yüksek IgE ve enfeksiyon öyküsü nedeniyle yapılan çocuk alerji/immünoloji ve genetik değerlendirmelerinde immün yetmezlik saptanmadı.

Sonuç: Çocukluk çağında kaşıntılı, steril papülopüstüler döküntüye periferik eozinofili ve belirgin serum IgE yüksekliği eşlik ettiğinde eozinofilik püstüler folikülit ayırıcı tanıda düşünülmelidir. Klinik görünümün farklı inflamatuvar ve enfeksiyöz dermatozlarla örtüşebilmesi nedeniyle histopatolojik değerlendirme ve enfeksiyöz etkenlerin dışlanması tanıda önem taşır. Olgumuz, çocukluk çağı EPF'nin klinik, laboratuvar ve histopatolojik bulgularının birlikte değerlendirilmesinin tanısal önemini göstermektedir.

Anahtar Kelimeler: Eozinofilik püstüler folikülit, çocukluk çağı, eozinofili, immünoglobulin E, papülopüstüler döküntü



Resim 1. Klinik görünüm



Resim 2. Klinik görünüm

EP-14

KOLŞİSİN KULLANIMINA BAĞLI TEKRARLAYAN NON-TROMBOSİTOPENİK BİLATERAL MALAR PETEŞİ: NADİR BİR KUTANÖZ ADVERS REAKSİYON

Gözde Ulutaş Demirbaş[1], Abdullah Demirbaş[2]
[1]Kocaeli Şehir Hastanesi,Dermatoloji Kliniği,Kocaeli
[2]Kocaeli Üniversitesi Tıp Fakültesi,Dermatoloji Ana Bilim Dalı,Kocaeli

Giriş: Kolşisin; gut, Ailesel Akdeniz Ateşi, Behçet hastalığı ve çeşitli inflamatuvar dermatolojik hastalıklarda kullanılan, mikrotübül polimerizasyonunu inhibe ederek nötrofil fonksiyonlarını baskılayan bir ilaçtır. En sık gastrointestinal yan etkiler görülmekle birlikte miyelosüpresyon, trombositopeni, pansitopeni, makülopapüler döküntü ve purpura gibi nadir advers etkiler de bildirilmiştir.

Kolşisinle ilişkili kutanöz purpurik reaksiyonlar oldukça nadirdir.Bizim vakamızda palmoplantar püstülozis nedeniyle kolşisin başlanan ve ilacın kesilmesiyle gerileyip yeniden başlanmasıyla aynı lokalizasyonda tekrarlayan bilateral malar peteşiler gelişen bir olgu sunulmaktadır.

Olgu: Altmış altı yaşında kadın hasta, el ve ayaklarda tekrarlayan steril püstüler lezyonlar nedeniyle dermatoloji polikliniğine başvurdu. Klinik değerlendirme sonucunda hastaya palmoplantar püstülozis tanısı konuldu ve 1,5 mg/gün kolşisin tedavisi başlandı.

Tedavinin yaklaşık yedinci gününde her iki malar bölgede ani başlangıçlı, asemptomatik, basmakla solmayan peteşiyal lezyonlar gelişti. Hastanın öksürme, kusma, ıkınma, yoğun egzersiz veya lokal travma öyküsü bulunmamaktaydı. Yeni başlanmış başka bir ilaç, antikoagülan veya antiagregan ilaç kullanımı tariflemiyordu. Sistemik semptom veya başka bir anatomik bölgede benzer lezyon saptanmadı. Kolşisin tedavisi olası ilaç reaksiyonu düşünülerek kesildi. Herhangi bir ek tedavi uygulanmadan peteşiyal lezyonlar kısa sürede, yaklaşık 3 gün içinde tamamen geriledi.Palmoplantar püstülozis tedavisi amacıyla daha sonra kolşisin yeniden başlandı. Tedavinin yeniden başlanmasından yaklaşık 1 hafta sonra bilateral malar bölgelerde aynı özellikte peteşiyal lezyonlar tekrar ortaya çıktı. Kolşisinin ikinci kez kesilmesinin ardından lezyonlar yine herhangi bir spesifik tedavi gerektirmeden spontan olarak kayboldu.

Hastanın tedavisine asitretin 25 mg/gün ile devam edildi. 4 aylık takip boyunca peteşi veya purpurik lezyonlarda tekrarlama gözlenmedi.

Sonuç: Trombosit sayısı ve koagülasyon testleri normal olan hastalarda da kolşisin kullanımına bağlı lokalize peteşiyal reaksiyon gelişebilir. Kolşisin tedavisi sırasında ortaya çıkan açıklanamayan peteşilerde hematolojik toksisite ve koagülasyon bozuklukları dışlanmalı; ilaçla zamansal ilişki dikkatle değerlendirilmelidir.

Olgumuzda peteşilerin kolşisinin kesilmesiyle iki kez gerilemesi ve yeniden maruziyetle aynı lokalizasyonda tekrarlaması, kolşisinle güçlü bir nedensellik ilişkisine işaret etmektedir. Benzer reaksiyon gelişen hastalarda yeniden kolşisin kullanımından kaçınılmalıdır.

Anahtar Kelimeler: Advers İlaç Reaksiyonu, Kolşisin, Peteşi



Klinik fotograf. Tedaviyi kestikten sonra peteşiler kayboldu.



Klinik fotograflar. Kolşisin ile gelişen yüz bölgesinde peteşiler.



Klinik fotograflar. Kolşisin ile gelişen yüz bölgesinde peteşiler.

EP-15

YENİ TANI DİABETES MELLİTUS VE OTOİMMÜN HİPOTİROİDİZM İLE BİRLİKTE SEYREDEN GENERALİZE GRANÜLOMA ANNULARE: BİR OLGU SUNUMU

Semih Aydemir[1], Mustafa Oğuz İltaş[1], Didem Didar Balcı[1], Ahmet Boduroğlu[2]

[1]Dokuz Eylül Üniversitesi Tıp Fakültesi, Deri ve Zührevi Hastalıklar Ana Bilim Dalı, İzmir
[2]Dokuz Eylül Üniversitesi Tıp Fakültesi, Patoloji Ana Bilim Dalı, İzmir

Amaç: Granüloma annulare (GA), etyolojisi tam olarak aydınlatılamamış, çoğunlukla kendi kendini sınırlayan, benign granülomatöz bir dermatozdur. Generalize GA, hastalığın nispeten daha nadir görülen ve tedaviye dirençli olabilen bir varyantı olup literatürde diabetes mellitus ve otoimmün hastalıklar ile birlikteliği bildirilmiştir. Bu yazıda, klinik takibinde eş zamanlı olarak yeni tanı tip 2 diabetes mellitus ve otoimmün tiroidit zemininde hipotiroidizm saptanan bir generalize GA olgusu, ilgili literatür eşliğinde sunulmuştur.

Olgu: 56 yaşında kadın hasta, yaklaşık 4-5 yıldır ellerden başlayıp ön kollar, boyun ve yüze yayılan kaşıntısız, kızarık, çoğu yuvarlak karakterde döküntü şikayetiyle başvurdu. Fizik muayenede bilateral el sırtı, bilek, ön kol, ense/boyun ve yüzde simetrik dağılımlı, çoğu anuler/polisiklik konfigürasyonlu papül ve plaklar izlendi. Değerlendirme sırasında açlık kan şekeri ve HbA1c yüksekliği ile yeni tanı tip 2 diabetes mellitus; TSH yüksekliği, fT4 düzeyinin normal sınırın alt ucunda seyretmesi ve anti-TPO pozitifliği ile otoimmün tiroidit zemininde hipotiroidizm saptandı. Boyun ve kol derisinden alınan iki ayrı insizyonel biyopsi granülomatöz dermatit paterni ile klinik GA tanısını destekledi. Hastaya generalize GA için topikal klobetazol propiyonat ve haftada 3 gün dar bant UVB (DBUVB) fototerapisi başlandı.

Sonuç: Generalize GA'lı hastalarda glisemik durumun ve tiroid fonksiyonlarının araştırılması, sık görülen bu iki metabolik/endokrin komorbiditenin erken tanınmasına olanak sağlayabilir. Bu olgu, GA'nın altta yatan sistemik hastalıklar için bir kutanöz belirteç olabileceğini vurgulamaktadır.

Anahtar Kelimeler: diabetes mellitus, granüloma annulare, generalize granüloma annulare, hashimoto tiroiditi, hipotiroidizm

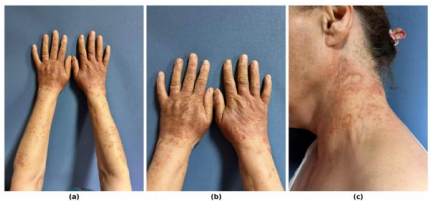

Figür 1a-c. Hastanın kliniğinde generalize granüloma annulare lezyonları. (a) Bilateral el sırtı, bilek ve ön kollarda simetrik, eritemli, yer yer anuler konfigürasyonlu papuler lezyonlar. (b) El sırtı ve ön kolda anüler plakların yakın görünümü. (c) Ense/boyun bölgesinde yaygın tutulum.

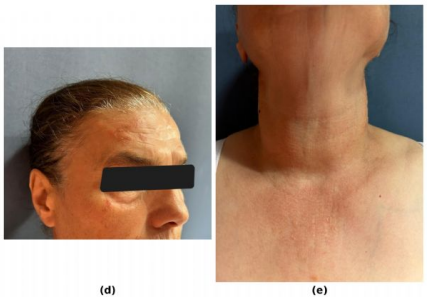

Figür 1d-e. Hastanın kliniğinde generalize granüloma annulare lezyonları. d) Alında santral solma gösteren papüler lezyonlar (yakın çekim). (e) Boyun ve göğüs ön duvarı üst kesiminde papüler lezyonlar. Görüntüler, hasta mahremiyetinin korunması amacıyla kırpılmıştır.

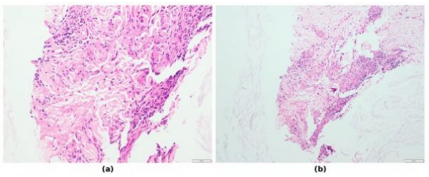

Figür 2. Boyun derisinden alınan insizyonel biyopsi örneklerinde granüloma annulare ile uyumlu histopatolojik bulgular (H&E). (a) Nekrobiyotik (kollajenolitik) granülom yapısı: dermiste santralde degrade kollajen ile birlikte, bunu çevreleyen palizatik dizilimli epiteloid histiyositler ve multinükleer histiyositik dev hücreler. (b) Dermiste santralinde degrade kollajen içeren palizatik granülom yapısı.

EP-16

AKCİĞERİN SKUAMÖZ HÜCRELİ KARSİNOMU İLE İLİŞKİLİ PARANEOPLASTİK SUBAKUT KUTANÖZ LUPUS ERİTEMATOZUS: BİR OLGU SUNUMU

Funda Erduran[1], Emine Tamer[1], Cansu Akdoğan[1], Özge Ökten[1], Esra Uçaryılmaz Özhamam[2]

[1]Ankara Bilkent Şehir Hastanesi Dermatoloji Kliniği, Ankara
[2]Ankara Bilkent Şehir Hastanesi Patoloji Kliniği, Ankara

Amaç: Subakut kutanöz lupus eritematozus (SKLE), anti-SSA/Ro antikorları ile güçlü ilişkili, çoğunlukla orta yaş kadınlarda görülen fotosensitif otoimmün bir dermatozdur. Paraneoplastik SKLE nadir olmakla birlikte, özellikle ileri yaş erkek hastalarda altta yatan malignitenin ilk bulgusu olabilir. Bu olguda, akciğer skuamöz hücreli karsinomu ile ilişkili paraneoplastik SKLE sunulmaktadır.

Olgu: Elli dokuz yaşındaki erkek hasta, dört ay önce saçlı deride başlayıp gövde ve ekstremitelere yayılan annüler eritemli, hafif skuamlı plaklar nedeniyle başvurdu. Dermatolojik muayenede lezyonların güneşe maruz kalan alanlarda yoğunlaştığı izlendi (Resim-1). Laboratuvar incelemelerinde ANA ve anti-dsDNA negatif, anti-SSA/Ro (+++) ve anti-Ro52 pozitif saptandı. Eritrosit sedimentasyon hızı 29 mm/saat, C-reaktif protein düzeyi 42 mg/L idi. Hastanın öyküsünde son aylarda gelişen 10–15 kg istemsiz kilo kaybı, kronik öksürük ve aralıklı hemoptizi mevcuttu. Otuz paket-yıl sigara kullanım öyküsü bulunuyordu. Deri biyopsisinde bazal tabakada vakuoler dejenerasyon ile karakterize interfaz dermatiti ve perivasküler lenfositik infiltrasyon izlendi (Resim-2). Toraks bilgisayarlı tomografisinde sağ paratrakeal, subkarinal ve hiler bölgelere uzanım gösteren 57×50 mm boyutunda heterojen lobüle kitle ile sağ üst lobda 23×20 mm spiküle nodül saptandı. Bronkoskopik biyopsi skuamöz hücreli karsinom ile uyumlu bulundu. İlaç öyküsünde SKLE ile ilişkilendirilen bir ajan bulunmaması nedeniyle ilaca bağlı SKLE olasılığı düşük değerlendirildi. Klinik, serolojik, histopatolojik ve radyolojik bulgular birlikte değerlendirilerek akciğerin skuamöz hücreli karsinomuna eşlik eden paraneoplastik SKLE tanısı konuldu.

Sonuç: Paraneoplastik SKLE, özellikle ileri yaş erkek hastalarda yeni başlangıçlı SKLE'ye sistemik semptomların eşlik ettiği durumlarda akılda tutulmalıdır. Yaygın kutanöz tutulum, güçlü anti-SSA/Ro pozitifliği ve açıklanamayan kilo kaybı, öksürük veya hemoptizi gibi bulgular altta yatan malignite açısından ayrıntılı araştırmayı gerektirir. Bu olguda, ileri yaşta erkek hastada yeni başlangıçlı SKLE gelişimi, ilaç ilişkili nedenlerin dışlanması, belirgin sistemik semptomların eşlik etmesi, anti-SSA/Ro pozitifliği ve eş zamanlı saptanan akciğer skuamöz hücreli karsinomu birlikte değerlendirildiğinde, kutanöz bulguların altta yatan malignite ile ilişkili paraneoplastik SKLE'yi temsil ettiği sonucuna varılmıştır.

Anahtar Kelimeler: Anti-SSA/Ro antikorları, Paraneoplastik dermatoz, Subakut kutanöz lupus eritematozus (SKLE), Skuamöz hücreli karsinom

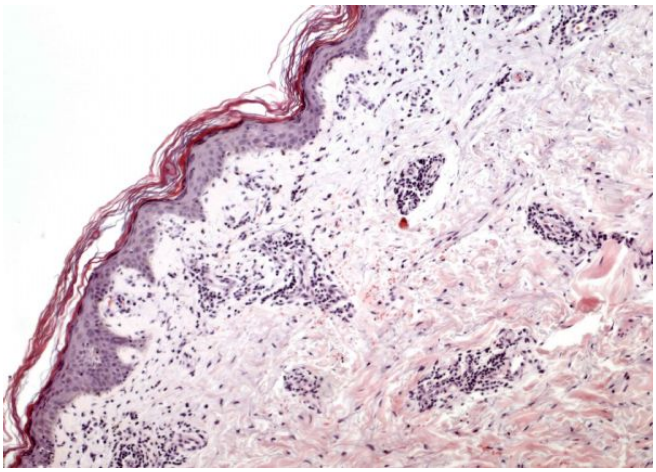

Resim 2. Deri biyopsisinin histopatolojik incelemesinde bazal tabakada vakuoler dejenerasyon ve perivasküler lenfositik infiltrasyon ile karakterize interfaz dermatiti (H&E, özgün büyütme ×100)



Resim1. Güneşe maruz kalan bölgelerde baskın olarak yerleşmiş, hafif skuamlanmanın eşlik ettiği yaygın anüler eritemli plaklar.

EP-17

PSÖRİAZİS ÖN TANISIYLA İZLENEN SUBAKUT KUTANÖZ LUPUS ERİTEMATOZUS: BİR OLGU SUNUMU

Özge Sevil Karstarlı Bakay[1], Bengisu Meral Ketenci[2]
[1]Akdeniz Üniversitesi Tıp Fakültesi, Deri ve Zührevi Hastalıklar Ana Bilim Dalı, Antalya
[2]Konya Şehir Hastanesi, Deri ve Zührevi Hastalıklar Kliniği, Konya

Amaç: Subakut kutanöz lupus eritematozus (SKLE), psöriaziform görünümü nedeniyle psöriazis ve diğer papüloskuamöz hastalıklarla karışabilmektedir. Bu bildiride, başlangıçta psöriazis olarak değerlendirilmiş bir SKLE olgusunun klinik, histopatolojik ve immünolojik özelliklerinin sunulması amaçlandı.

Olgu: Otuz sekiz yaşında erkek hasta, yaklaşık altı aydır tekrarlayan ve giderek şiddetlenen; yüz, gövde ve üst ekstremitelerde yerleşen eritemli, skuamlı papül ve plaklar nedeniyle kliniğimize başvurdu. Hasta daha önce farklı merkezlerde psöriazis ön tanısıyla değerlendirilmiş ve topikal kortikosteroid tedavileri kullanmıştı. Tedaviye rağmen lezyonların tekrarlaması ve yaygınlaşması üzerine deri biyopsisi yapıldı. Histopatolojik incelemede epidermal atrofi, bazal tabakada vakuoler dejenerasyon, apoptotik keratinositler ve epidermis-dermis bileşkesinde interfaz dermatiti izlendi. Dermiste yüzeyel ve derin perivasküler ve periadneksiyel lenfositik infiltrasyon ile müsin artışı saptandı. Rutin laboratuvar incelemeleri normaldi. İmmünolojik incelemelerde antinükleer antikor (ANA) homojen paternde 1/320 titrede pozitifti. Çift sarmallı deoksiribonükleik asit antikoru negatif; anti-Ro/Sjögren sendromu ilişkili antijen A ve anti-La/Sjögren sendromu ilişkili antijen B antikorları pozitifti. Tipik klinik görünüm ile histopatolojik ve immünolojik bulguların birlikte değerlendirilmesi sonucunda SKLE tanısı konuldu. Ayrıntılı incelemelerde sistemik malignite saptanmadı. SKLE ile ilişkilendirilebilecek ilaç kullanım öyküsü bulunmayan hasta idiyopatik SKLE olarak kabul edildi. Hastaya topikal mometazon furoat günde iki kez 10 gün süreyle, sistemik metilprednizolon 40 mg/gün kademeli olarak azaltılmak üzere ve hidroksiklorokin sülfat 200 mg günde iki kez başlandı. Hasta güneşten korunma konusunda bilgilendirilerek geniş spektrumlu güneş koruyucu kullanması önerildi.

Sonuç: SKLE'nin papüloskuamöz formu klinik ve morfolojik özellikleriyle psöriazisi taklit ederek tanının gecikmesine neden olabilir. Topikal kortikosteroidlerle sağlanan geçici düzelme de gerçek tanıyı maskeleyebilir. Bu nedenle psöriazis tedavisine yeterli veya kalıcı yanıt vermeyen, tekrarlayan ve özellikle foto-dağılımlı papüloskuamöz lezyonlarda SKLE mutlaka ayırıcı tanıya alınmalıdır. Ayrıntılı ilaç öyküsü alınması; klinik bulguların histopatolojik inceleme ve otoantikor profiliyle birlikte değerlendirilmesi doğru tanı açısından önemlidir. Rutin laboratuvar testleri normal olsa bile olası sistemik tutulum, ilaç ilişkisi ve uygun hastalarda eşlik eden malignite açısından değerlendirme yapılmalıdır. Erken tanı; uygun sistemik tedavinin başlanmasına, gereksiz psöriazis tedavilerinin önlenmesine ve hastanın güneşten korunma konusunda zamanında bilgilendirilmesine olanak sağlar. Bu olgu, tedaviye dirençli psöriaziform döküntülerde klinikopatolojik korelasyonun önemini vurgulamaktadır.

Anahtar Kelimeler: Subakut kutanöz lupus eritematozus, psöriazis, papüloskuamöz döküntü



Subakut kutanöz lupus eritematozusun klinik görünümü. (A) Her iki üst ekstremitenin ekstansör yüzlerinde ve el sırtlarında yaygın, simetrik papüloskuamöz lezyonlar. (B) Yüzün santral bölümündeki eritemli lezyonlar. (C–D) Üst ekstremitelerde yerleşen, yer yer birleşerek annüler ve polisiklik görünüm oluşturan, keskin sınırlı eritemli-skuamlı plakların yakın plan görüntüleri.

EP-18

ERİTEMA DİSKROMİKUM PERSTANS: AZ BİLİNEN, SIK ATLANAN BİR PİGMENTASYON BOZUKLUĞU

Eren Evliyaoğulları[1], Melis Gönülal[2], Halil Hakan Özgür[3], Mesut Günay[3]

[1]Sağlık Bilimleri Üniversitesi İzmir Tepecik Eğitim ve Araştırma Hastanesi Deri ve Zührevi Hastalıklar Kliniği, İzmir
[2]Sağlık Bilimleri Üniversitesi İzmir Tıp Fakültesi Deri ve Zührevi Hastalıklar Anabilim Dalı, İzmir
[3]Sağlık Bilimleri Üniversitesi İzmir Tepecik Eğitim ve Araştırma Hastanesi Tıbbi Patoloji Kliniği, İzmir

Amaç: Eritema diskromikum perstans, diğer adıyla ashy dermatozu, çevresi eritemli, asemptomatik, simetrik yerleşimli, 1-2 mm büyüklüğünde grimsi-kül renginde maküller ile karakterize bir pigmentasyon bozukluğudur. Lezyonlar en sık gövde, üst ekstremitelerin proksimal kısımları ve alt ekstremitelerde görülürken; saçlı deri, mukozalar, avuç içleri ve ayak tabanları genellikle etkilenmez. Koyu tenli bireylerde daha sık görülen bu hastalık, her yaş grubunda ve her iki cinsiyette ortaya çıkabilmektedir. Klasik olarak Fitzpatrick tip III ve IV'e sahip Latin Amerikalıları etkiler, ancak Asyalılar ve Kafkasyalılarda da vakalar bildirilmiştir. Eritema diskromikum perstansın patogenezi halen tam olarak bilinmemektedir. Hastalık; hipotiroidizm, HLA-DR4 alel taşıyıcılığı, Trichuris trichiura enfestasyonu, insan immün yetmezlik virüsü enfeksiyonu, kronik hepatit C virüsü enfeksiyonu, amonyum nitrat gibi toksik maddelere maruziyet, kontrast maddeler, etambutol, klorotalonil ve omeprazol gibi ilaçlarla ilişkilendirilmiştir. Histopatolojik incelemede sıklıkla perivasküler lenfositik infiltrasyon, melanofajlar, bazal tabakada vakuolizasyon ve nekrotik keratinositler izlenmektedir. Ayırıcı tanıda liken planus pigmentozus, postinflamatuvar hiperpigmentasyon, fiks ilaç erüpsiyonu ve Addison hastalığı göz önünde bulundurulmalıdır. Tedavide antibiyotikler, sistemik ve topikal kortikosteroidler, antihistaminikler, dapson, klorokin, klofazimin ve izotretinoin gibi çeşitli ajanlar kullanılmaktadır.

Olgu: Olgumuz 57 yaş kadın hasta 1 yıldır olan vücuttaki hiperpigmente maküller nedeniyle başvurdu.Muayenede aksiller bölgede ve meme altında daha belirgin olmak üzere karında, kollarda, bacaklarda ve inguinal bölgede hiperpigmente maküller gözlendi. Hastanın aksiller bölgesinden eritema diskronikum perstans, liken planus pigmentozus, Dowling-Degos hastalığı ve mikozis fungoides ön tanılarıyla biyopsi alındı. Hastanın histopatolojik tanısı eritema diskronikum perstans olarak raporlandı. Klinik ve histopatolojik bulgular eşliğinde hastaya eritema diskronikum perstans tanısı konuldu.

Sonuç: Eritema diskromikum perstans, liken planus pigmentozus, fiks ilaç erüpsiyonu, postinflamatuvar hiperpigmentasyon gibi hiperpigmentasyonla seyredebilen hastalıklarla karışabilmektedir. Bu yüzden özellikle gövde, üst ekstremitelerin proksimal kısımları ve alt ekstremitelerde hiperpigmente maküllerle karakterize lezyonlarda eritema diskromikum perstans ön tanısı da akılda tutulmalıdır.Nadir görülen bu olgumuzu literatüre kazandırmayı uygun bulduk.

Anahtar Kelimeler: Ashy dermatozu, Eritema diskromikum perstans, Hiperpigmentasyon



Resim 1. Ashy dermatozunda aksiller ve gövde yerleşimli, düzensiz sınırlı, kahverengi-gri hiperpigmente makül ve yamaların klinik görünümü.

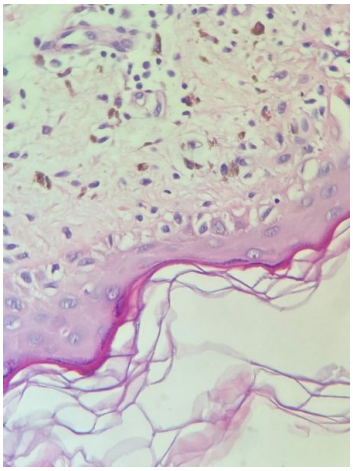

Resim 2. Epidermal atrofi, bazal hidropik dejenerasyon ve siyoid cisimcikler, dermal melanofajlar

EP-19

MEME DERİSİNDE YÜZEYEL BAZAL HÜCRELİ KARSİNOM: OLGU SUNUMU

Hatice Bankoğlu Yıldırım

Trabzon Kanuni Eğitim ve Araştırma Hastanesi, Deri ve Zührevi hastalıklar Ana Bilim Dalı, Trabzon

Giriş-Amaç: Bazal hücreli karsinom (BCC), en sık görülen kutanöz malignite olup melanom dışı deri kanserlerinin yaklaşık %80'ini oluşturmaktadır. Yüzeyel BCC, çoğunlukla aralıklı güneş maruziyeti ile ilişkili olup sıklıkla gövdede yerleşim gösteren bir alt tiptir. Meme başı ve areola bölgesinde gelişen BCC ise oldukça nadir olup literatürde yalnızca 55 olgu bildirilmiştir. Bu olguda, meme derisinde gelişen yüzeyel BCC'nin klinik özelliklerini ve tanısal yaklaşımını sunarak, nadir görülen bu lokalizasyona dikkat çekmeyi amaçladık.

Olgu: Seksen üç yaşında kadın hasta, göğüs bölgesinde uzun süredir devam eden kaşıntı ve kızarıklık şikâyeti ile başvurdu. Topikal kortikosteroid içeren kremi kullanmasına rağmen lezyonda gerileme olmadığını ve zaman içerisinde çevreye doğru genişlediğini ifade etti. Dermatolojik muayenede sağ memede yaklaşık 4 × 5 cm boyutlarında, hafif skuamlı eritemli plak saptandı. Bilateral meme muayenesinde palpable kitle izlenmedi. Meme görüntülemesinde meme parankiminde patolojik lezyon ve axiller patolojik görünümde lenf nodu saptanmadı. Lezyondan alınan eksizyonel biyopsinin histopatolojik incelemesi sonucunda yüzeyel yayılan bazal hücreli karsinom tanısı kondu. Cerrahi sınırların tümör açısından negatif olduğu değerlendirilen hasta, 6 ay aralıklarla dermoskopik ve deri muayenesi takip programına alındı.

Tartışma: Bazal hücreli karsinom, en yaygın kutanöz malignitedir, tipik olarak açık tenli bireylerin güneşe maruz kalan bölgelerinde ortaya çıkar ve en sık baş ve boyun bölgesinde görülür. Kronik güneş maruziyeti en önemli kanserojendir bu nedenle BCC insidansı yaşlı hastalarda daha yüksektir ve yaklaşık 80 yaşında pik yapar. Yüzeyel BCC, genellikle iyi sınırlandırılmış ve tipik olarak gövde ve alt ekstremitelerde yer alan pullu eritemli yama veya plak şeklinde ortaya çıkar. Lenf nodlarına metastazı nadirdir ancak önceki araştırmalar, meme başı ve areola BCC'sinin metastaz potansiyelinin arttığını bildirmiştir. BCC lokal olarak agresif seyrederek çevre dokularda destrüksiyona neden olabilir. Bu nedenle, özellikle uzun süredir devam eden ve inflamatuvar dermatozları taklit eden eritemli ve skuamlı lezyonlarda, atipik lokalizasyonlarda dahi BCC ayırıcı tanıda düşünülmelidir. İlk BCC tanısı konulan hastaların ikinci bir BCC geliştirme riski önemli ölçüde artmıştır ve daha az sıklıkla skuamöz hücreli karsinom (SCC) veya melanom gelişme riski de artmaktadır.

Sonuç: Meme derisinde gelişen yüzeyel BCC'nin nadir olması nedeniyle, şüpheli lezyonlarda erken dermatolojik değerlendirme ve histopatolojik inceleme önem taşımaktadır.

Anahtar Kelimeler: Deri Hastalıkları, Deri Tümörleri, Bazal Hücreli Karsinomlar



Resim1. Keskin kenarlı, üzeri ince skuamlı eritemli plak

AuthorToEditor: Meme derisinde gelişen yüzeyel bazal hücreli karsinom (BCC), nadir görülen bir lokalizasyonda ortaya çıkması nedeniyle dikkat çekicidir. Olgunun klinik görünümü ve anatomik lokalizasyonu birlikte değerlendirilerek sunulması planlanmaktadır. Olgu, meme derisinde gelişen BCC'nin ayırıcı tanıdaki önemine ve erken tanının gerekliliğine dikkat çekmesi açısından bilimsel değer taşımaktadır.

EP-20

BİYOLOJİK TEDAVİ ALAN PSORİAZİS HASTALARINDA KLİNİK VE DEMOGRAFİK ÖZELLİKLERE GÖRE YAŞAM KALİTESİNİN DEĞERLENDİRİLMESİ

Nurcan Metin, Hatice Korkmaz
Erzurum Şehir Hastanesi, Deri ve Zührevi Hastalıkları Ana Bilim Dalı, Erzurum

Amaç: Biyolojik tedavi alan orta-şiddetli psoriazis hastalarında biyolojik ajan, klinik ve demografik özelliklere göre Psoriazis Alan Şiddet İndeksi (PAŞİ) ve Dermatoloji Yaşam Kalite İndeksi (DYKİ) değişiminin değerlendirilmesi amaçlanmıştır

Gereç-Yöntem: Çalışmaya biyolojik tedavi alan 24 orta-şiddetli psoriazis hastası dahil edildi.Demografik değişken olarak yaş, cinsiyet, BKİ, eğitim düzeyi, medeni hal, çalışma durumu, sigara kullanımı, aile öyküsü değerlendirildi. Her hastanın tedavi öncesi (başlangıç) ve güncel (tedavi altındaki) PAŞİ ve DYKİ değerleri karşılaştırıldı. İstatistiksel analizde tedavi öncesi-sonrası karşılaştırma için Wilcoxon işaretli sıra testi, alt grup karşılaştırmaları için Mann-Whitney U ve Kruskal-Wallis testleri, sürekli değişkenler arası ilişki için Spearman'ın rho korelasyon katsayısı kullanıldı; p<0,05 istatistiksel olarak anlamlı kabul edildi.

Bulgular: Hasta grubunun %58,3'ü kadındı, yaş ortalaması 44,5±14,1 yıldı; en sık kullanılan ajan Risankizumab'dı (%58,3). Tedavi ile PAŞİ ortalaması 12,7±8,9'dan 2,6±4,6'ya, DYKİ ortalaması 11,3±7,2'den 2,7±3,2'ye anlamlı olarak geriledi (her ikisi için p<0,001). Hastaların %69,6'sı PAŞİ75, %54,2'si DYKİ<=1 yanıtına ulaştı. Güncel PAŞİ ile DYKİ arasında güçlü bir ilişki saptanırken (r=0,697; p<0,001), başlangıç değerleri arasında anlamlı ilişki bulunmadı. Saçlı deri ve el tutulumu olan hastalarda başlangıç DYKİ anlamlı olarak daha yüksekti (sırasıyla p=0,027 ve p=0,031). Yaş, cinsiyet, BKİ, hastalık süresi, sigara kullanımı, eğitim düzeyi, medeni hal, hastalık başlangıç tipi (erken/geç) ve tedavi türü ile PAŞİ veya DYKİ arasında istatistiksel olarak anlamlı bir ilişki saptanmadı. (tüm p>0.05).

Sonuç: Bu 24 hastalık kohortta, hastaların çalışma durumunun PAŞİ/DYKİ skorlarıyla anlamlı ilişkili bulunduğu, ancak klasik demografik değişkenlerin (yaş, cinsiyet, BKİ, eğitim, medeni hal) anlamlı bir etki göstermediği saptanmıştır. Biyolojik tedavi, orta-şiddetli psoriazis hastalarında hem hastalık şiddetini hem de yaşam kalitesini anlamlı şekilde iyileştirmektedir. Saçlı deri ve el gibi görünür/fonksiyonel bölge tutulumu yaşam kalitesi üzerinde belirgin olumsuz etkiye sahiptir ve tedavi önceliklendirmesinde göz önünde bulundurulmalıdır.

Anahtar Kelimeler: Biyolojik tedavi, DYKİ, psoriazis, PAŞİ



Şekil 1. Şekil 2

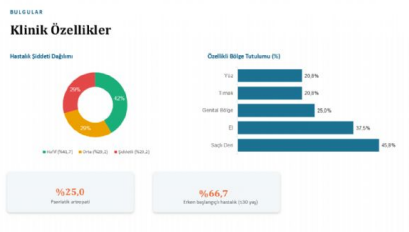

Şekil 3

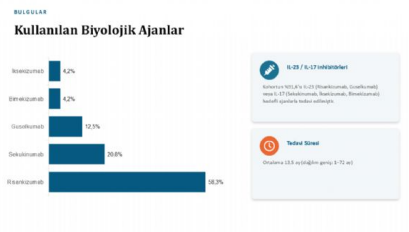

Şekil 4

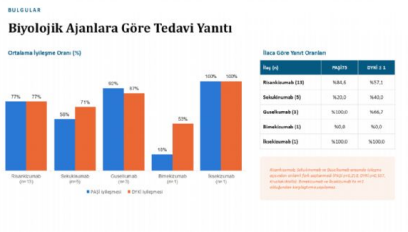

Şekil 5



şekil 6

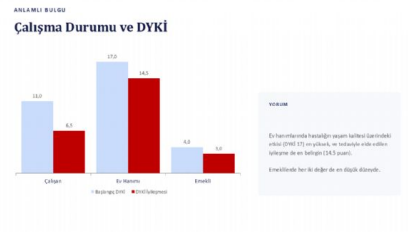

EP-21

KYRLE HASTALIĞI: NADİR GÖRÜLEN BİR OLGU

Elifsu Karakuş[1], Melis Gönülal[1], Melis Gönülal[2], Damla Sarısakal[3], Halil Hakan Özgür[3]

[1]Sağlık Bilimleri Üniversitesi İzmir Tepecik Eğitim ve Araştırma Hastanesi Deri ve Zührevi Hastalıklar Kliniği
[2]Sağlık Bilimleri Üniversitesi İzmir Tıp Fakültesi Deri ve Zührevi Hastalıklar Anabilim Dalı
[3]Sağlık Bilimleri Üniversitesi İzmir Tepecik Eğitim ve Araştırma Hastanesi Tıbbi Patoloji Kliniği

Amaç: Kyrle hastalığı, edinilmiş perforan dermatozlardan biridir. Daha çok 30-50 yaş arası kadınları etkiler ve klinik olarak üst ve alt ekstremitelerin dış yüzeyinde ve gövdede lokalize, kaşıntılı, hiperkeratotik ve ülserleşmiş nodüller, papüller ve plaklarla karakterize nadir bir deri hastalığıdır. Lezyonlar tek tek olabilecekleri gibi, birleşerek verrüköz plaklar oluşturabilirler. Keratotik papüllerin bir küret ile kolaylıkla kazınabilmesi, tabanda krater tarzında hemorajik, atrofik bir sahanın kalması tanıda yardımcıdır. Diabetes mellitus, böbrek ve karaciğer hastalıkları, konjestif kalp yetmezliği, hiperlipidemi, enfeksiyon hastalıkları ve A vitamininin anormal metabolizması dahil olmak üzere birçok hastalıkla ilişkili olarak görülmüştür. Hastalığın kesin etiyolojik nedeni saptanamamıştır. Teşhis öncelikle karakteristik histopatolojik bulgulara dayanır. Oral antibiyotikler, immünsupresanlar, fototerapi, topikal ve sistemik retinoidler, topikal keratolitikler, oral/topikal/enjeksiyonluk steroidler, nemlendiriciler ve antihistaminikleri içeren çeşitli kombinasyon tedavileri de dahil olmak üzere çok çeşitli tedavi rejimleri bildirilmiştir.

Olgu: Olgumuz 56 yaş kadın hasta 6 aydır tüm vücutta özellikle sırt, üst ve alt ekstremitede bulunan yaygın kaşıntılı papüler lezyonlarla bize başvurdu. Hastanın primer hipertansiyon dışında ek bir hastalığı bulunmuyor. Hastanın histopatolojik tanısı kyrle hastalığı olarak raporlandı. Klinik ve histopatolojik bulgular eşliğinde hastaya kyrle hastalığı tanısı koyuldu. Hastaya Aralık 2025 tarihinde oral tetrasiklin, topikal metilprednisolon aseponat tedavisi başlandı. İyileşme süreci devam eden hasta kliniğimizde takip altındadır.

Sonuç: Kyrle hastalığı, nadir görülmesi ve diğer dermatolojik hastalıklarla benzer klinik özellikler göstermesi nedeniyle tanısı gecikebilen bir perforan dermatozdur. Özellikle diyabetes mellitus ve kronik böbrek hastalığı gibi sistemik hastalıkları bulunan olgularda, karakteristik klinik ve histopatolojik bulgular varlığında ayırıcı tanıda mutlaka akılda tutulmalıdır. Erken tanı ve uygun tedavi yaklaşımı, semptomların kontrolü ve yaşam kalitesinin artırılması açısından önem taşımaktadır. Olgumuzu literatürde nadir görülmesi ve ayırıcı tanılar içinde akılda tutulması amacıyla literatüre kazandırmayı uygun bulduk.

Anahtar Kelimeler: Kyrle Hastalığı, edinilmiş perforan dermatoz, olgu sunumu





resim 1. resim 2

EP-22

TİRZEPATİD KULLANIMI SONRASI GELİŞEN İLAÇ ERÜPSİYONU: BİR OLGU SUNUMU

Eray Aydoğdu[1], Melis Gönülal[2]

[1]Sağlık Bilimleri Üniversitesi İzmir Tepecik Eğitim ve Araştırma Hastanesi Deri ve Zührevi Hastalıklar Kliniği, İzmir
[2]Sağlık Bilimleri Üniversitesi İzmir Tepecik Eğitim ve Araştırma Hastanesi Deri ve Zührevi Hastalıklar Kliniği, İzmir; Sağlık Bilimleri Üniversitesi İzmir Tıp Fakültesi Deri ve Zührevi Hastalıklar Anabilim Dalı, İzmir

Amaç: Tirzepatid kullanımının giderek yaygınlaşmasıyla birlikte, tirzepatide bağlı makülopapüler ilaç erüpsiyonu gibi nadir kutanöz advers reaksiyonlara ilişkin farkındalığın artırılması açısından olgumuzun literatüre katkı sunması amaçlanmıştır.

Olgu: Tirzepatid, glukagon benzeri peptid-1 ve glukoza bağımlı insülinotropik polipeptid reseptör agonisti olarak etki gösteren yeni nesil bir antidiyabetik ajandır ve tip 2 diabetes mellitus ile obezite tedavisinde giderek daha yaygın kullanılmaktadır. Klinik çalışmalarda en sık gastrointestinal advers etkiler bildirilirken, kutanöz yan etkiler daha nadir görülmekte olup çoğunlukla enjeksiyon bölgesi reaksiyonları ile sınırlıdır. Bununla birlikte, tirzepatid ve diğer glukagon benzeri peptid-1 reseptör agonistleri; makülopapüler ilaç erüpsiyonu, ürtiker, hipersensitivite reaksiyonları, psoriasis, piyoderma gangrenosum, egzema, saç dökülmesi, büllöz pemfigoid, pruritus, simetrik ilaç ilişkili intertrijinöz ve fleksural ekzantem gibi birçok kutanöz advers reaksiyon ile ilişkilendirilmektedir. Glukagon benzeri peptid-1 reseptör agonistlerine bağlı kutanöz advers etkilerin çoğu kendiliğinden geçer, ancak bazı durumlarda hastaların tedaviyi bırakması gerekebilir. Hashimato tiroiditi ve obezite tanılı 40 yaşında kadın hasta yaklaşık 1 hafta önce başlayan yaygın döküntü ve kaşıntı şikayetiyle kliniğimize başvurdu. Muayenesinde yüzde, göğüs ön bölgesinde, gövdede ve her iki el dorsalinde eritemli papüller ve plaklar mevcuttu. Hastanın anamnezinde 1 yıldır tirzepatid kullandığı ve son dozunu 15 gün önce uyguladığı öğrenildi. Klinik değerlendirme sonucunda hastaya tirzepatide bağlı makülopapüler ilaç erüpsiyonu tanısı konuldu. Hastaya parenteral feniramin maleat, oral setirizin, topikal hidrokortizon ve topikal mometazon tedavisi başlandı. Tirzepatid tedavisinin kesilmesi ve önerilen tedavinin düzenli kullanılması sonrasında lezyonların 1 hafta içinde belirgin gerilediği gözlemlendi.

Sonuç: Tirzepatide bağlı gelişen kutanöz advers reaksiyonlar nadir görülmekle birlikte, klinik görünümleri özgül olmadığından diğer dermatolojik hastalıklarla karışabilmektedir. Bu nedenle tirzepatid gibi glukagon benzeri peptid-1 reseptör agonisti ilaç kullanım öyküsü bulunan hastalarda yeni gelişen deri döküntülerinde ilaç erüpsiyonu olasılığı ayırıcı tanıda akılda tutulmalı, ayrıntılı ilaç öyküsü ile klinik bulgular birlikte değerlendirilmelidir. Erken tanı, sorumlu ilacın zamanında kesilmesine veya uygun bir alternatifle değiştirilmesine ve etkin tedavinin gecikmeden başlanmasına olanak sağlayarak klinik iyileşmeyi hızlandırabilir ve hastanın semptom yükünü azaltabilir.

Anahtar Kelimeler: Advers Reaksiyon, İlaç Erüpsiyonu, Tirzepatid



Tirzepatid kullanımı sonrası gövdede eritematöz plak.
Tirzepatid kullanımı sonrası üst gövdede eritematöz maküller

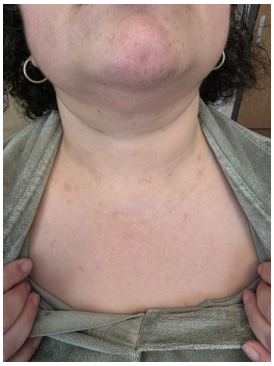

Tirzepatid kullanımı sonrası yüzde eritematöz papüller

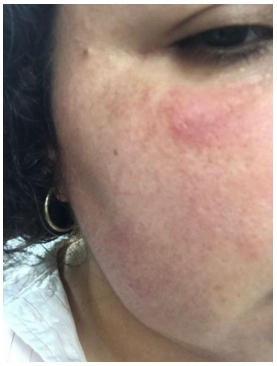

EP-23

SİKLİN BAĞIMLI KİNAZ 4/6 İNHİBİTÖRÜ RİBOSİKLİB'E BAĞLI ERÜPSİYON: BİR OLGU SUNUMU

Şevval Bozgeyik[1], Melis Gönülal[1], Melis Gönülal[2]

[1]Sağlık Bilimleri Üniversitesi İzmir Tepecik Eğitim ve Araştırma Hastanesi, Deri ve Zührevi Hastalıklar Kliniği, İzmir
[2]Sağlık Bilimleri Üniversitesi İzmir Tıp Fakültesi Deri ve Zührevi Hastalıklar Anabilim Dalı, İzmir

Amaç: Siklin bağımlı kinaz 4/6 inhibitörleri ile tedavi; hormon reseptörü pozitif, HER-2 negatif ileri evre meme kanseri tedavisinde endokrin terapileri ile beraber kullanıldığında hastalarda

progresyonsuz sağkalımı önemli derecede iyileştirmiştir. Fakat kutanöz yan etkileri için kısıtlı

veriler bulunmaktadır. Yapılan çalışmalarda en sık bildirilen kutanöz yan etkiler alopesi, deri

döküntüsü, pruritus ve egzema benzeri dermatittir. Ayrıca daha nadir görülse de büllöz dermatit gibi yaşamı tehdit eden durumlar da bildirilmiştir. Son olarak, vitiligo benzeri reaksiyonlar da bildirilen kutanöz yan etkiler arasındadır.

Olgu: Olgumuz 64 yaşında metastatik meme kanseri tanılı kadın hasta, ribosiklib tedavisinin başlangıcından üç ay sonra gelişen ve iki haftadır mevcut olan her iki kol ve her iki alt bacakta oluşan kaşıntılı lezyonlar şikâyeti ile tarafımıza başvurdu. Fizik muayenede alt ve üst ekstremitelerin ekstensör yüzlerinde eritematöz, egzematöz ve ekskoriye erüpsiyon görüldü. Hastada ribosiklibe bağlı kutanöz ilaç yan etkisi düşünüldü. Hastaya oral antihistaminik ve topikal diflorazon asetat tedavisi verildi. Hastanın ilacı takipli olduğu medikal onkoloji kliniği tarafından değiştirildi. Hastanın kontrollerinde erüpsiyonda iyileşme gözlemlendi.

Sonuç: Çeşitli kaynaklarda görüldüğü gibi onkolojik hastalar ciddi kutanöz yan etkiler açısından daha yüksek risk altındadır. Daha nadir görülse de ribosiklib başta olmak üzere siklin bağımlı kinaz 4/6 inhibitörlerinin de kutanöz yan etkileri bildirilmiştir. Bu yan etkilerin büyük kısmı yaşamı tehdit etmese de hastaların yaşam kalitesini önemli derecede etkilemektedir. Bu yüzden, onkoloji hastalarında destekleyici tedavi açısından bu ilaçların kullanımıyla ilişkili ortaya çıkan kutanöz toksisiteleri tanımak ve yönetmek önemli hale gelmiştir. Literatürde az sayıda olguda siklin bağımlı kinaz 4/6 inhibitörlerinin deri yan etkileri bildirilmiştir. Olgumuzda gözlemlediğimiz bu nadir yan etki nedeniyle vakamızı literatüre kazandırmayı uygun bulduk.

Anahtar Kelimeler: Siklin bağımli kinaz 4/6 inhibitörleri, ribosiklib, deri yan etkileri



Alt ve üst ekstremitelerin ekstensör yüzlerinde eritematöz, egzematöz ve ekskoriye erüpsiyon.

EP-24

TÜRKİYE'DE GÜNEŞ KREMİNE YÖNELİK ÇEVRİM İÇİ ARAMA İLGİSİNİN GOOGLE TRENDS VERİLERİYLE DEĞERLENDİRİLMESİ: 2016–2025

Suat Sezer[1], Bengisu Meral Ketenci[2]

[1]Afyon Sağlık Bilimleri Üniversitesi Tıp Fakültesi, Deri ve Zührevi Hastalıkları Ana Bilim Dalı, Afyon
[2]Konya Şehir Hastanesi, Deri ve Zührevi Hastalıklar Kliniği, Konya

Amaç: Bu çalışmada, Türkiye'de güneş kremi ve güneşten korunmayla ilişkili arama terimlerine yönelik çevrim içi ilginin uzun dönem değişiminin ve mevsimsel dağılımının değerlendirilmesi amaçlandı.

Yöntem: Bu retrospektif infodemiyolojik çalışmada Google Trends verileri kullanıldı. Türkiye'de 1 Ocak 2016–31 Aralık 2025 tarihleri arasında yapılan Google web aramaları, tüm kategoriler seçilerek incelendi. Veriler 27 Ağustos 2026 tarihinde tek oturumda elde edildi. Ana sorgu panelinde "güneş kremi", "güneş koruyucu", güneş koruma faktörü (sun protection factor, SPF), "güneş kremi zararlı mı" ve "mineral güneş kremi" terimleri değerlendirildi. Düşük arama hacimli son iki terim ayrıca ayrı bir sorgu panelinde incelendi. Google Trends tarafından 0–100 arasında normalleştirilen göreli arama hacmi (Relative Search Volume, RSV) değerlerinin aylık ve yıllık ortalamaları, zirve tarihleri, sıfır değerli ay oranları ve 2016–2025 değişimleri hesaplandı. Ayrı sorgu panellerinde elde edilen RSV değerleri birbiriyle karşılaştırılmadı.

Bulgular: "Güneş kremi" teriminin ortalama RSV değeri 24,1 olup sıfır değerli ay bulunmadı. Yıllık ortalama RSV, 2016'daki 8,4 değerinden 2025'te 28,2'ye yükselerek %234,7 artış gösterdi. En yüksek arama ilgisi Haziran 2024'te gözlendi (RSV=100). On yıllık aylık ortalama Haziran'da 56,3, Temmuz'da 48,8 ve Mayıs'ta 44,8 iken Aralık'ta 7,2 olarak hesaplandı. "SPF" teriminin ortalama RSV değeri 3,24'tü ve sıfır değerli ay bulunmadı; 2016–2025 arasında %41,4 artış saptandı. "Güneş koruyucu" teriminin ortalama RSV değeri 1,52 olup ayların %17,5'i sıfırdı. Ayrı sorgu panelinde "mineral güneş kremi" için yıllık ortalama RSV 2016'da 3,25'ten 2025'te 43,75'e yükseldi; en yüksek değer Haziran 2025'te görüldü (RSV=100). "Güneş kremi zararlı mı" sorgusunda ayların %67,5'inin sıfır olması veri seyrekliğine işaret etti.

Sonuç: Türkiye'de güneş kremine yönelik çevrim içi arama ilgisi son on yılda belirgin biçimde artmış ve güçlü yaz mevsimselliği göstermiştir. Mineral güneş kremlerine yönelik ilginin özellikle son yıllarda yükseldiği görülmektedir. Buna karşılık zarar odaklı sorguların düşük arama hacmi nedeniyle dikkatli yorumlanması gerekir. Google Trends verileri toplumun bilgi veya ürün kullanım düzeyini değil, göreli arama davranışını yansıtmaktadır.

Anahtar Kelimeler: Google Trends, güneş kremi, çevrim içi arama davranışı

Arama terimlerinin önem ve veri yeterliliğine göre sıralanması

Önem sırası	Arama Terimi	Panel	Ortalama RSV	Sıfır ay oranı	2016 ortalaması	2025 ortalaması	Değişim	Zirve
1	Güneş Kremi	Ana panel	24,10	%0	8,42	28,17	+%234,7	Haziran 2024; RSV=100
2	Mineral Güneş Kremi	Niş panel	18,51	%19,2	3,25	43,75	+%1246,2	Haziran 2025; RSV=100
3	Spf	Ana panel	3,24	%0	2,42	3,42	+%41,4	Mayıs 2019; RSV=7
4	Güneş Koruyucu	Ana panel	1,52	%17,5	1,17	1,08	-%7,1	Mayıs 2019; RSV=6
5	Güneş Kremi zararlı mı?	Niş panel	2,99	%67,5	0,58	7,42	+%1171,4	Haziran 2023; RSV=24

EP-25

RİSANKİZUMAB İLE TEDAVİ EDİLEN BİR PERİSTOMAL PYODERMA GANGRENOSUM OLGUSU

Berke Ateşli, Alperen Özmen, Didem Didar Balcı
Dokuz Eylül Üniversitesi Tıp Fakültesi, Deri ve Zührevi Hastalıklar Ana Bilim Dalı, İzmir

Giriş: Pyoderma gangrenosum (PG), ağrılı ve hızla ilerleyen ülserlerle karakterize, nadir görülen kronik inflamatuvar bir nötrofilik dermatozdur. Peristomal pyoderma gangrenosum (PPG), özellikle inflamatuvar bağırsak hastalığı (İBH) nedeniyle stoma oluşturulan hastalarda gelişen, nadir bir PG varyantıdır. Tedavisinde topikal ve sistemik immünsüpresif ajanlar kullanılmakla birlikte, tedaviye dirençli olgularda biyolojik ajanların kullanımı giderek artmaktadır. Burada, risankizumab ile başarılı şekilde tedavi edilen bir PPG olgusu sunulmaktadır.

Olgu: Yirmi sekiz yaşında, Crohn hastalığı bulunan kadın hasta, ileostomi çevresinde yaklaşık 7 aydır devam eden ağrılı, eritemli ve ülsere lezyonlar nedeniyle değerlendirildi. Hasta daha önce Crohn hastalığı nedeniyle sistemik kortikosteroid, azatiyoprin, infliksimab, adalimumab, sertolizumab, vedolizumab, ustekinumab ve upadasitinib tedavilerinden sınırlı fayda gördüğünü ifade etti. Total kolektomi ve uç ileostomi operasyonundan yaklaşık 1 ay sonra stoma çevresinde gelişen lezyonlara topikal kortikosteroid ve kalsinörin inhibitörleri uygulanmasına rağmen klinik progresyon izlendi ve bu tedavilerden yanıt alınamadı. Dermatolojik muayenede ileostomi çevresinde anüler tarzda ve inferior hatta uzanım gösteren, morumsu-livid sınırlı, kabarık kenarlı ülseratif alanlar saptandı. Histopatolojik incelemede nonspesifik nötrofilik inflamasyon izlenirken Crohn hastalığına özgü bulgu saptanmadı ve klinikopatolojik değerlendirme sonucunda PPG tanısı konuldu. Uzun süreli kortikosteroid kullanımına bağlı osteoporoz öyküsü nedeniyle sistemik kortikosteroid tarafımızca uygun görülmedi ve siklosporin tedavisi başlandı. Bir aylık tedavi sonrasında belirgin klinik yanıt alınamaması üzerine IL-23'ün p19 alt birimini selektif olarak inhibe eden risankizumab tedavisine geçildi. Risankizumabın 150 mg subkutan ilk ve ikinci dozları sonrasında ülser çapında belirgin küçülme, eritemde gerileme ve ülser kenarlarında deri seviyesine ulaşma gözlendi. Dört aylık takipte klinik iyileşmenin devam ettiği ve tedaviye bağlı advers etki gelişmediği görüldü.

Sonuç: Risankizumab, özellikle konvansiyonel tedavilere dirençli ve eşlik eden İBH bulunan PPG olgularında umut vadeden bir tedavi seçeneği olabilir. Bu olgu, risankizumab ile başarılı şekilde tedavi edilen nadir PPG olgularından olup, literatürde bildirilen üçüncü Risankizumab ile tedavi edilen peristomal pyoderma gangrenosum olgusu olarak literatüre katkı sağlamaktadır.

Anahtar Kelimeler: pyoderma gangrenosum, stoma, risankizumab, biyolojik ajan, crohn hastalığı



Resim 1: Siklosporin tedavisi altında. Siklosporin tedavisinin 1. ayında, belirgin klinik iyileşme izlenmemiştir



Resim 2: 1. doz Risankizumab uygulaması sonrası. Tarafımızca ilk doz Risankizumab uygulandıktan sonra



Resim 3: 2. doz Risankizumab uygulaması sonrası. 2. doz Risankizumab uygulaması sonrası, belirgin klinik iyileşme gözlenmektedir.

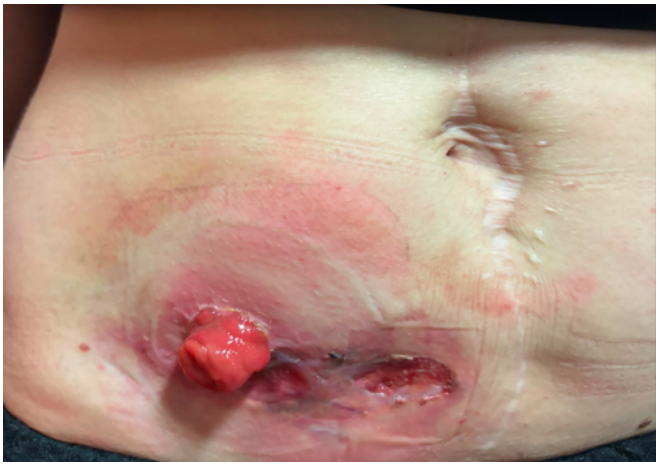

Resim 4: 2. doz Risankizumab uygulaması sonrası 3. ay. Hasta 2. doz uygulama sonrası 3. ayda görülmüş olup, belirgin klinik iyileşme, ülser çapında küçülme gözlenmektedir.

EP-27

HİPOPİGMENTASYONUN SENDROMİK YÜZÜ: ITO HİPOMELANOZU

Ali Alcan[1], Elif Kıntış Ozar[1], Melis Gönülal[1], Melis Gönülal[2]

[1]Sağlık Bilimleri Üniversitesi İzmir Tepecik Eğitim ve Araştırma hastanesi, Deri ve Zührevi Hastalıklar Kliniği, İzmir
[2]Sağlık Bilimleri Üniversitesi İzmir Tıp Fakültesi, Deri ve Zührevi Hastalıklar Anabilim Dalı, İzmir

Amaç: Ito hipomelanozu ilk olarak Japon dermatolog Minor Ito tarafından 1952 yılında tanımlanmış nadir görülen bir nörokutanöz sendromdur. Blaschko çizgilerine uyumlu yerleşim gösteren kutanöz hipopigmentasyon, saç, nörolojik, oküler, kas ve iskelet sistemi ve/veya kromozomal anomalilerin eşlik ettiği nörokutanöz bir hastalık olarak karşımıza çıkmaktadır. Ito hipomelanozu olgularında hipopigmente lezyonlar doğumda ortaya çıkabileceği gibi çocukluk döneminde de fark edilebilir duruma gelebilmektedir. Hastalığın kız erkek oranı yaklaşık olarak 2,5:1 olarak bildirilmiştir ve tüm etnik gruplarda, her iki cinsiyette görülebilmektedir. Bu olgu, sistemik bulguların eşlik ettiği çocuk hastalarda ayrıntılı genetik incelemenin önemini vurgulamakta ve Ito hipomelanozunun genetik heterojenitesine katkı sağlamaktadır.

Olgu: Olgumuz 8 yaşında, sezaryen operasyonu ile doğumu gerçekleşmiş, doğumunda yarık damak öyküsü bulunan ve 2022 yılında yarık damak nedeniyle operasyon olan, yaşıtlarına kıyasla büyüme geriliği ve konuşma bozukluğu bulunan erkek çocuk hasta, sol alt ekstremitesinde hipopigmente maküller nedeniyle kliniğimize başvurdu. Hastanın anamnezi derinleştirildiğinde sol bacak posterior yüzeyde yer alan hipopigmente makküllerin zaman içerisinde belirginleşip boyutunun büyüdüğü, girdapvari bir görünüm aldığı öğrenildi. Doğumundan itibaren var olan yarık damak ve hipopigmente makülleri nedeniyle genetik hastalık taraması yapılan hastada periferik kan örneğinden gerçekleştirilen DNA mikroarray analizinde 19p13.3 lokasyonunda 1.4 Mb büyüklüğünde 25 Online Mendelian Inheritance in Man (OMIM) genini içeren delesyon saptandı. Yapılan dermatolojik muayenesinde sol bacak posteriorda Blaschko çizgilerine uyumlu dağılım gösteren hipopigmente lineer ve girdapvari maküller dışında herhangi bir patolojik bulguya rastlanmadı. Wood ışığı incelemesinde hafif dereceli hipopigmentasyon gözlemlendi.

Sonuç: Literatürde Ito hipomelanozu olgularında farklı kromozomal anomaliler bildirilmiş olmakla birlikte 19p13.3 delesyonu ile birliktelik oldukça nadirdir. Olgumuz, Blaschko çizgilerine uyan hipopigmentasyon, yarık damak ve 19p13.3 delesyonunun birlikte bulunması açısından önemlidir ve ülkemizde bu mutasyona sahip olan tek vakadır. Bu olgu, sistemik bulguların eşlik ettiği çocuk hastalarda ayrıntılı genetik incelemenin önemini vurgulamakta ve Ito hipomelanozunun genetik heterojenitesine katkı sağlamaktadır.

Anahtar Kelimeler: Ito hipomelanozu, Blaschko, nörokutanöz



Resim 1. Sol alt ekstremitede yerleşim gösteren hipopigmente yama şeklinde lineer ve girdapvari lezyonlar.



Resim 2. Sol alt ekstremitede yerleşim gösteren hipopigmente yama şeklinde lineer ve girdapvari lezyonlar.



Resim 3. Sol alt ekstremitede yerleşim gösteren hipopigmente yama şeklinde lineer ve girdapvari lezyonlar.



Resim 4. Sol alt ekstremitede yerleşim gösteren hipopigmente yama şeklinde lineer ve girdapvari lezyonlar.

EP-28

MORFEA BENZERİ EKSTRAGENİTAL BÜLLÖZ LİKEN SKLEROZİS: OLGU SUNUMU

Fatma Çelik[1], Selma Korkmaz[1], Fatma Aksoy Kuramı[2], Selcen Aydın[2], Büşra Karakaş[2]
[1]Süleyman Demirel Üniversitesi Tıp Fakültesi, Deri ve Zührevi Hastalıklar Anabilim Dalı, Isparta
[2]Süleyman Demirel Üniversitesi Tıp Fakültesi, Patoloji Anabilim Dalı, Isparta

Amaç: Liken sklerozis (LS), en sık anogenital bölgeyi tutan kronik inflamatuar bir dermatozdur. Ekstragenital tutulum daha seyrek görülür ve özellikle gövde ile proksimal ekstremitelerde atrofik, beyazımsı plaklarla ortaya çıkabilir. Büllöz form, LS'nin daha az tanınan klinik varyantlarından biri olup ekstragenital büllöz LS'nin gerçek sıklığı bilinmemektedir. Olgumuzu, büllöz pemfigoid (BP) ve büllöz morfea ile karışabilen klinik görünümü ve tanıya klinikopatolojik değerlendirme ile ulaşılması nedeniyle, tanısal güçlüğe dikkat çekmek ve literatüre katkı sağlamak amacıyla sunuyoruz.

Olgu: Elli üç yaşında postmenopozal kadın hasta, yaklaşık iki aydır gövdede ortaya çıkan, zaman zaman sertleşen ve su toplayan beyazımsı döküntüler nedeniyle başvurdu. Lezyonların önce sağ alt kadranda başladığı, daha sonra sol alt kadrana ve bilateral meme medialine yayıldığı öğrenildi. Başlangıçta ağrılı olan lezyonlarda başvuru sırasında yakınma yoktu. Dermatolojik muayenede sağ ve sol alt kadran ile her iki meme medialinde, periferi eritemli-viyolase, merkezleri beyazımsı ve atrofik, yer yer büllerin eşlik ettiği plak lezyonlar izlendi (Resim 1, 2). Palpasyonla belirgin sertlik saptanmadı. Büllöz lezyondan yapılan Tzanck yaymada lenfositler dışında özgül bulgu görülmedi. Yapılan ilk histopatolojik değerlendirmede bulgular BP'yi düşündürdü ancak direkt immünfloresan (DİF) incelemede birikim saptanmaması üzerine preparatlar büllöz LS ve büllöz morfea açısından yeniden değerlendirildi. Epidermal incelme, papiller dermiste kollajen homojenizasyonu ve subepidermal bül oluşumu saptanması üzerine, klinik bulgularla birlikte büllöz LS olarak değerlendirildi (Resim 3,4). Hastaya klobetazol propiyanat tedavisi başlandıktan 1 ay sonra lezyonlarında gerileme izlendi (Resim 5,6).

Sonuç: Ekstragenital büllöz LS, büllöz görünümü nedeniyle immünobüllöz hastalıklarla, morfeayı taklit edebilen atrofik plakları nedeniyle ise morfea ile ayırıcı tanıya girebilir. Bül oluşumunda bazal tabakadaki vakuoler hasar, papiller dermal ödem ve epidermal atrofinin rol oynadığı düşünülmektedir. LS ile morfea arasındaki ilişki tartışmalı olmakla birlikte, bazı olgularda klinik ve histopatolojik benzerlikler görülebildiği bildirilmiştir. Trattner ve Ark. morfea plağı üzerinde gelişen büllöz lezyonlarda LS ile uyumlu histopatolojik değişiklikler tanımlamıştır. İlk basamak tedavide güçlü topikal kortikosteroidler yer alır, özellikle klobetazol ile bül ve hemorajide gerileme bildirilmiştir. Olgumuzda başlangıçta BP ve büllöz morfea düşünülmüş olup ancak DiF incelemede birikim saptanmaması ve histopatolojik bulguların LS ile uyumlu olması klinik bulgularla birlikte değerlendirilerek büllöz LS tanısına ulaşılmıştır.

Anahtar Kelimeler: Büllöz liken sklerozis, büllöz morfea, büllöz pemfigoid, ekstragenital liken sklerozis



Resim 1. Sağ alt kadranda, eritemli-viyolase kenarlı, atrofik zeminde bülün eşlik ettiği plak lezyonlar



Resim 2. İnguinal bölge kıvrımda merkezi fildişi beyazı ve atrofik, kenarları eritemli-viyolase plak ile sol alt kadranda atrofik zeminde bülün eşlik ettiği benzer plak lezyonlar

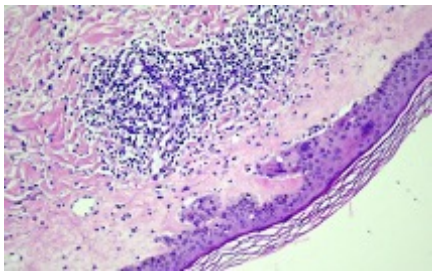

Resim 3. Epidermiste incelme ve dermoepidermal bileşkede vakuoler dejenerasyon ile papiller dermiste kollajen homojenizasyonu ve belirgin lenfositik inflamatuar infiltrasyon izlenmektedir (H&E, ×200).

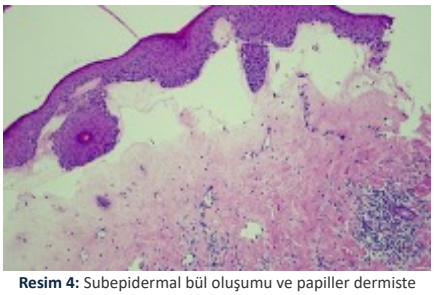

Resim 4: Subepidermal bül oluşumu ve papiller dermiste belirgin kollajen homojenizasyonu izlenmektedir (H&E, ×100).



Resim 5. Klobetazol propiyonat tedavisi sonrası sağ alt kadrandaki büllöz lezyonlarda belirgin gerileme ve rezidü atrofik plak lezyon görünümü



Resim 6. Klobetazol propiyonat tedavisi sonrası sol alt kadrandaki büllöz lezyonlarda belirgin gerileme ve rezidü atrofik plak lezyon görünümü

EP-29

GLİKOPEPTİD İLİŞKİLİ REKÜRREN GEÇ TİP AŞIRI DUYARLILIK REAKSİYONU

İlkim Deniz Toprak[1], Çiğdem Kekik Çınar[2], Sonay Temurhan[2]

[1]Sağlık Bilimleri Üniversitesi Ümraniye Eğitim Ve Araştırma Hastanesi, İmmünoloji ve Alerji Hastalıkları, İstanbul
[2]İstanbul Üniversitesi, İstanbul Tıp Fakültesi, Tıbbi Biyoloji Anabilim Dalı Doku Tipleme Laboratuvarı

Amaç: Eozinofili ve sistemik semptomlarla seyreden ilaç reaksiyonu (DRESS), deri döküntüsü, hematolojik bozukluklar ve iç organ tutulumu ile karakterize, yaşamı tehdit edebilen geç tipte bir ilaç aşırı duyarlılık reaksiyonudur. Takipte otoimmün bozukluklar gelişebilmektedir. Bu yazıda, glikopeptid antibiyotiklerle ilişkili tekrarlayan geç reaksiyon ve izlem sırasında saptanan otoimmün bozukluğu bulunan bir olgu sunulmuştur.

Olgu: 21 yaşındaki erkek hasta, trafik kazası sonrasında hastaneye yatırıldı. Başlangıçta eozinofil sayısı ile karaciğer-böbrek fonksiyon testleri normal sınırlardaydı. Rinore nedeniyle beş gün süreyle profilaktik seftriakson ve vankomisin tedavisi uygulanan hastaya ayrıca parasetamol ve levetirasetam verildi. Yedinci günde beyin apsesi şüphesiyle antibiyotik tedavisi sefepim ve vankomisin olarak yeniden düzenlendi. On sekizinci günde makülopapüler döküntü gelişmesi üzerine sefepim kesilerek meropenem başlandı. Yirmi dördüncü günde antibiyotik tedavisi sefuroksim olarak düzenlenerek taburcu edilen hasta, döküntünün yaygınlaşması ve ateş gelişmesi nedeniyle iki gün sonra acil servise başvurdu. Eozinofil sayısı 1.120 hücre/µL, aspartat aminotransferaz düzeyi 157 U/L, alanin aminotransferaz düzeyi 105 U/L ve kreatinin düzeyi 1,26 mg/dL olarak saptandı. Klinik ve laboratuvar bulguları DRESS ile uyumlu olarak değerlendirildi.

Hasta sonraki dönemde levetirasetamı herhangi bir reaksiyon gelişmeden kullanabildi.

Yaklaşık dokuz ay sonra meropenem ve vankomisin tedavisi başlanan hastada, tedavinin üçüncü gününde ateş ve makülopapüler döküntü gelişti. Vankomisin kesilerek tedavi linezolid ve meropenem şeklinde yeniden düzenlendi.

İlk reaksiyondan yaklaşık bir yıl sonra planlanan operasyon nedeniyle yeniden hastaneye yatırılan hastada; parasetamol, levetirasetam, pantoprazol ve teikoplanin başlanmasından iki gün sonra makülopapüler döküntü gelişti. Eozinofil sayısı 580 hücre/µL olarak ölçüldü ve servikal ve aksiller lenfadenomeagaliler saptandı. Karaciğer ve böbrek fonksiyon testleri normal sınırlardaydı ve periferik yaymada atipik hücre görülmedi. Teikoplanin kesilerek trimetoprim-sülfametoksazol tedavisine geçildi ve bu tedaviye herhangi bir reaksiyon gelişmeden devam edildi. Deri bulguları metilprednizolon ile tedavi edildi. Kortikosteroid tedavisinin kısa süreli olmasına rağmen doz azaltımı sırasında bazal kortizol düzeyinin düşük saptanması üzerine yapılan endokrinolojik değerlendirmede hipotalamo-hipofiz-adrenal aks işlev bozukluğu belirlendi. Endokrinolojik değerlendirmeler devam etmektedir.

Hastadan istenen HLA analizinde HLA-A*32:01 tespit edildi ve vankomisin ile ilişkisi anlamlı olarak kabul edildi.

Sonuç: Vankomisine yeniden maruziyet sonrasında reaksiyonun tekrarlaması ve teikoplanin kullanımıyla benzer bulguların ortaya çıkması, glikopeptid antibiyotikler arasındaki olası çapraz reaksiyonu düşündürmektedir. Ayrıca izlem sırasında hipotalamo-hipofiz-adrenal aks işlev bozukluğunun saptanması, DRESS sonrasında gelişebilecek endokrin bozuklukların göz önünde bulundurulması gerektiğine işaret etmektedir.

Anahtar Kelimeler: DRESS, vankomisin, teikoplanin

EP-30

ŞİDDETLİ ATOPİK DERMATİTLİ HASTADA DUPİLUMAB UYGULAMASI SONRASI ALEVLENEN ATİPİK KUTANÖZ ERÜPSİYON

Bensu Satılmış, **Nahide Onsun**
Biruni Üniversitesi Tıp Fakültesi, Deri ve Zührevi Hastalıkları Ana Bilim Dalı, İstanbul

Amaç: Uzun süre upadacitinib ile kontrol altında olan şiddetli atopik dermatit hastasında, sekonder etkinlik kaybı sonrası başlanan dupilumabın yükleme dozunu takiben hızla gelişen, klinik ve histopatolojik olarak tanısal güçlük oluşturan atipik kutanöz erüpsiyonun klinikopatolojik değerlendirme ve yönetiminin sunulmasıdır.

Olgu: On dokuz yaşında erkek hasta, Nisan 2025'te boyun, alın, periorbital ve inguinal bölgelerde tekrarlayan eritemli, kaşıntılı lezyonlarla kliniğimize başvurdu. Şikâyetleri 2019'dan beri tekrarlamakta ve topikal tedavilerle gerilemekteydi. Özgeçmişinde alerjik rinit, soygeçmişinde annesinde polen alerjisi mevcuttu. Topikal tedavilere yetersiz yanıt nedeniyle sistemik tedaviye geçildi. Upadacitinib başlanana kadar siklosporin 200 mg/gün köprü tedavisi ve antihistaminik planlandı. Eozinofil %17,5, total IgE 1148,8 IU/mL idi. Bir ay sonra siklosporin kesilerek upadacitinib 30 mg/gün başlandı.

Bulgular: Hızlı yanıt alındı ve Haziran 2025'te lezyonlar tamamen geriledi. Yaklaşık bir yıl tedaviye devam edildi; 25.05.2026'da eozinofil %1,4 idi.

24.06.2026'da sekonder etkinlik kaybı gelişti. Total IgE >2500 IU/mL olup boyun ve antekübital bölgelerde kaşıntılı ürtikeryal plaklar izlendi; dupilumab 600 mg SC yükleme dozu uygulandı. İki gün sonra lezyonlarda artış üzerine biyopsi alındı. Atopik dermatit paradoksal alevlenmesi ve kutanöz T-hücreli lenfoma (CTCL) ön tanıları düşünüldü. 30.06.2026'da kaşıntıda artış görüldü ve total IgE >2500 IU/mL saptandı. 06.07.2026'da oral metilprednizolon kademeli doz azaltımıyla başlandı.

Histopatolojide spongioz, fokal parakeratoz, psoriaziform epidermal hiperplazi ve yüzeyel perivasküler lenfosit, histiosit ve nötrofil infiltrasyonu izlendi; sitolojik atipi saptanmadı. İmmünohistokimyada CD2, CD5 ve CD7 ekspresyon kaybı yoktu; CD3(+), CD4/CD8: 4/1, CD20(-) idi. PAS-AB özellik göstermedi.

29.07.2026'da total IgE 1620 IU/mL idi. 03.08.2026'da alevlenme nedeniyle omalizumab 300 mg SC uygulandı. Oral metilprednizolonun 10.09.2026'da kesilmesi, 03.09.2026'da omalizumab dozunun tekrarlanması ve sonrasında baricitinibe geçilmesi planlandı.

Sonuç: Histopatolojik ve immünohistokimyasal değerlendirmede mikozis fungoides (MF) lehine bulgu saptanmamış, psoriazis/sekonder değişiklikler içeren atopik dermatit ön planda değerlendirilmiştir. Dupilumab sonrası beklenmeyen morfolojik değişiklikler yalnızca atopik dermatit alevlenmesi olarak değerlendirilmemeli; paradoksal kutanöz reaksiyonlar ve CTCL ayırıcı tanıda düşünülmelidir.

Literatür: Dupilumab, IL-4/IL-13 sinyalizasyonunu inhibe ederek orta-ağır atopik dermatitte etkilidir. Gerçek yaşam verilerinde yüz-boyun dermatiti, psoriazis/psoriaziform erüpsiyonlar ve diğer atipik kutanöz reaksiyonlar bildirilmiştir. Yeni gelişen, morfolojisi değişen veya tedaviye dirençli lezyonlarda kutanöz T-hücreli lenfoma/mikozis fungoides ayırıcı tanısı önemlidir. Dupilumabın önceden var olan CTCL'yi ortaya çıkarabileceği bildirilse de nedensellik kanıtlanmamıştır. Atipik seyirde tekrar biyopsi, immünohistokimyasal inceleme ve klinikopatolojik korelasyon önerilmektedir.

Anahtar Kelimeler: atopik dermatit, dupilumab, kutanöz T-hücreli lenfoma, paradoksal kutanöz reaksiyon, psoriaziform erüpsiyon


01.07.2026 Gövde.


01.07.2026 Sol Kol.

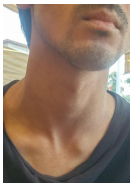
03.07.2026 Boyun.


03.07.2026 Sol Kol.


24.06.2026 Boyun.

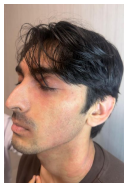
24.06.2026 Yüz.


26.06.2026 Boyun.


26.06.2026 Sağ Kol.


30.06.2026 Boyun.


30.06.2026 Sağ Kol.

AuthorToEditor: Merhabalar, fotoğrafları kronolojik sırasına göre sıralamanızı rica ederim. Ben eklerken karışık şekilde sıraladı ama üzerlerinde tarihleri yazmakta. Literatür bölümünde yazdığım bilgilerin kaynakçasını ekliyorum. Uygun bulursanız onu da eklemenizi rica ederim. İlginiz için teşekkürler.

KAYNAKÇA 1)Silverberg JI, et al. J Am Acad Dermatol. 2024;90(2):e43-e56. 2)Wollenberg A, et al. J Eur Acad Dermatol Venereol. 2025. doi:10.1111/jdv.20639. 3)Su Z, Zeng YP. Dermatology. 2023;239(4):646-657. 4)Jo CE, et al. J Am Acad Dermatol. 2021;84(5):1339-1347. 5)Park A, et al. Int J Dermatol. 2023;62(7):862-876. 6)Amatore F, et al. J Eur Acad Dermatol Venereol. 2026;40(8):1344-1358. 7)Miyagaki T. Diagnostics (Basel). 2021;11(9):1721. 8)Lavin L, et al. JAAD Case Rep. 2024;49:40-43. 9)Wen S, et al. J Am Acad Dermatol. 2026. doi:10.1016/j.jaad.2026.08.005.

EP-31

POROKERATOZUN NADİR BİR VARYANTI: VERRÜKÖZ POROKERATOZ OLGU SUNUMU

Zeynep Çanolu[1], Onur Köse[2], Fatma Aksoy Khurami[3], Selma Korkmaz[1]

[1]Süleyman Demirel Üniversitesi Tıp Fakültesi, Deri ve Zührevi Hastalıklar Anabilim Dalı, Isparta
[2]Dörtyol Devlet Hastanesi, Deri ve Zührevi Hastalıklar Anabilim Dalı, Hatay
[3]Süleyman Demirel Üniversitesi Tıp Fakültesi, Patoloji Anabilim Dalı, Isparta

Amaç: Porokeratoz (PK), kornoid lamella ile karakterize kronik seyir gösteren bir keratinizasyon bozukluğudur. Merkezden çevreye doğru yavaş gelişim gösteren keratotik papüllerle başlayıp ilerleyen dönemde periferinde kabarık keratotik bir hat ve ortasında atrofik bir alan barındıran belirgin anüler plaklara dönüşen lezyonlarla karakterizedir. Lokalize ve generalize olmak üzere iki ana kategoride ortaya çıkabilir. Olgumuzu porokeratozun nadir bir formu olan Verruköz PK ile uyumlu klinik ve histopatolojik özellikler göstermesi sebebiyle literatüre katkı sağlamak için sunuyoruz.

Olgu: Yirmi sekiz yaşında kadın hasta, yaklaşık on senedir burun kenarlarında ve alındaki güneş maruziyeti ile artan kırmızı kabarık döküntüler sebebiyle başvurdu. Dermatolojik muayenede sol kaş superiorunda ve ala nasilerde ortası beyaz atrofik görünümde periferlerinde ise kabarık keratotik birhat bulunan papüler lezyonlar izlendi. Dış merkezde diskoid lupus eritematozus (DLE) ile takipli olduğu ancak yaklaşık 2 yıldır 200 mg hidroksiklorokin kullanımına rağmen şikayetlerinde gerileme olmadığı öğrenilen hastanın tarafımızca istenen laboratuar tetkiklerinde bir patoloji saptanmadı. Hastanın tekrarlanan biyopsileri DLE olarak değerlendirilmiş olup tedavi yanıtı alınamaması üzerine 2025 yılında Elastozis Perforans Serpiginosa, DLE, Bowen Hastalığı, Skuamöz hücreli karsinom, Leishmaniasis, Sarkoidoz, Verrükoz Porokeratozis ön tanıları ile biyopsi tekrarlandı. Histopatolojisinde kornoid lamella izlenmesi üzerine verrüköz porokeratoz tanısı ile uyumlu bulundu. Hastaya sistemik ve topikal retinoid tedavisi başlandıktan sonra şikayetlerde gerileme gözlenmesi üzerine klinik takibe alındı.

Sonuç: Porokeratoz, kabarık bir kenar yapısı gösteren keratotik papüller veya anüler plaklarla seyreden nadir bir dermatozdur. Hastalık, tipik olarak beşinci dekadda, en sık güneşe maruz kalan deride ortaya çıkar ancak her yaşta görülebilir. Hastalığın lokalize tipleri arasında en sık Mibelli porokeratozu izlenirken generalize spektrumda en sık izlenen dissemine süperfisiyel aktinik porokeratozdur. Bunların yanısıra tanımlanan daha nadir klinik varyantlar arasında sunmakta olduğumuz verrüköz tip gibi varyantlar da vardır. Porokeratozun ayırt edici histopatolojik özelliği; sıkıca bir araya gelmiş parakeratotik hücrelerden oluşan bir sütun olan kornoid lamelladır. Porokeratoz lezyonları; aktinik keratoz, verruka plana, liken skleroz et atrofikus, liken planus, diskoid lupus eritematozus ve akrokeratozis verrusiformis gibi klinik tablolarla karışabilmektedir. Hastamızda histopatolojik olarak kornoid lamella görüntüsü olması sebebi ile porokeratoz tanısı konulmuştur. Sistemik ve topikal retinoid, emolyen ve epitelizan tedaviyle lezyonlarında klinik iyileşme sağlanan olgunun takiplerinde relaps veya nüks olması halinde topikal 5-FU, imikimod, diklofenak gibi tedavi yöntemleri de düşünülebilir.

Anahtar Kelimeler: diskoid lupus eritematozus, porokeratoz, verrüköz porokeratoz



Resim 1. Alında sol kaş superiorunda birkaç milimetrelik ortası atrofik görünümde periferinde ise kabarık keratotik bir hat bulunan papül.



Resim 2. Bilateral ala nasilerde multple eritemli santrali beyaz ve atrofik görünümde kenarları belirgin olarak görülen verrüköz görünümde papüller



Resim 3. Bilateral ala nasilerde multple eritemli santrali beyaz ve atrofik görünümde kenarları belirgin olarak görülen verrüköz görünümde papüller

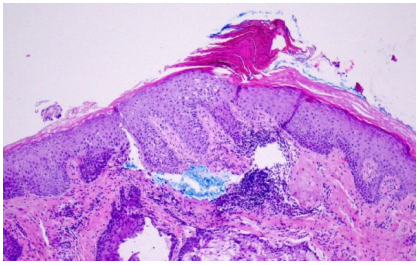

Resim 4. Sütun şeklinde uzanım gösteren parakeratoz alanları (kornoid lamella) (H&E, ×100)

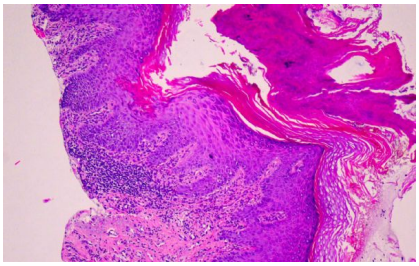

Resim 5. Sütun şeklinde uzanım gösteren parakeratoz alanları (kornoid lamella) ve epidermiste diskeratotik hücreler (H&E, ×100)



Resim 6. Hastanın sistemik ve topikal retinoid tedavileri sonrasında klinik olarak lezyonların hiperkeratotik görünümünde tama yakın gerileme ve hafif düzeyde eritem



Resim 7. Hastanın sistemik ve topikal retinoid tedavileri sonrasında klinik olarak lezyonların hiperkeratotik görünümünde tama yakın gerileme ve hafif düzeyde eritem

EP-32

PSORİASİS HASTALARINDA DÜŞÜK KAS KÜTLESİ BİYOLOJİK TEDAVİ YANITINI ETKİLİYOR OLABİLİR Mİ? İKİ OLGU SUNUMU

Bilal Safa Özlen, Ceyda Tetik Aydoğdu
Muğla Eğitim Araştırma Hastanesi, Dermatoloji Ana Bilim Dalı, Muğla

Amaç: Psoriasis, kronik inflamasyonun yanı sıra metabolik ve fiziksel fonksiyonlarda değişikliklerle ilişkili sistemik bir hastalıktır. Son yıllarda psoriasis hastalarında düşük kas kütlesi ve kas gücü ile karakterize sarkopeni fenotipinin daha sık görülebileceğine ilişkin çalışmalar dikkat çekmektedir. Bununla birlikte, kas kütlesi ve kas gücünün psoriasis hastalarında biyolojik tedavi yanıtı üzerindeki olası etkisi yeterince bilinmemektedir. Burada, kas kütlesi düşük ve biyolojik tedaviye yeterli yanıt vermeyen iki olgu sunularak, kas kütlesinin biyolojik tedavi yanıtındaki olası önemine dikkat çekilmesi amaçlanmıştır.

Olgu: Olgu 1: Kırk sekiz yaşında erkek hastanın boyu 169 cm, vücut ağırlığı 97,3 kg ve vücut kitle indeksi (BMI) 34,1 kg/m² idi. Total kas kütlesi 59,8 kg, MMI 20,94 kg/m² ve total kas kütlesinin vücut ağırlığına oranı %61,5 olarak saptandı. Sağ ve sol el kavrama kuvvetleri sırasıyla 27 ve 24 kg, ortalama 25,5 kg idi. Biyolojik tedaviye rağmen PASI75 yanıtına ulaşılmadı.

Olgu 2: Elli dört yaşında erkek hastanın boyu 175 cm, vücut ağırlığı 124,2 kg ve BMI 40,6 kg/m² idi. Total kas kütlesi 70,5 kg, MMI 23,02 kg/m² ve total kas kütlesinin vücut ağırlığına oranı %56,8 olarak bulundu. Ortalama el kavrama kuvveti 32,3 kg olarak ölçüldü. Bu hastada da biyolojik tedaviye rağmen PASI75 yanıtı elde edilmedi. Her iki olguda da yüksek vücut ağırlığına rağmen görece düşük kas kütlesi ile biyolojik tedaviye yetersiz yanıtın birlikte bulunması dikkat çekiciydi.

Sonuç: Sunulan iki olguda düşük kas kütlesi ve kas gücü göstergeleri ile biyolojik tedaviye yetersiz psoriasis yanıtının birlikte bulunması, kas kütlesinin biyolojik tedavi yanıtında rol oynayabileceğini düşündürmektedir. Psoriasis hastalarında kas kütlesi ve kas gücünün biyolojik tedavi yanıtı ile ilişkisinin daha geniş hasta gruplarında araştırılması, bu ilişkinin klinik öneminin ortaya konulmasına katkı sağlayabilir.

Anahtar Kelimeler: Kas gücü, kas kütlesi, psoriasis, sarkopeni

EP-33

ADALİMUMAB TEDAVİSİ SIRASINDA GELİŞEN SİSTEMİK LUPUS ERİTEMATOZUS: HİDRADENİTİS SUPURATİVA OLGUSU

Melisa Kural Yıldıztaş, Didem Didar Balcı
Dokuz Eylül Üniversitesi Tıp Fakültesi, Deri ve Zührevi Hastalıkları Ana Bilim Dalı, İzmir

Amaç: Hidradenitis suppurativa (HS), kronik inflamatuvar seyirli, yaşam kalitesini belirgin etkileyen bir deri hastalığıdır. Orta-ağır şiddetteki olgularda anti-tümör nekroz faktör alfa (anti-TNF-α) ajanları etkin tedavi seçenekleri arasında yer almaktadır. Bununla birlikte anti-TNF tedavileri sırasında nadir ancak önemli bir yan etki olarak ilaç ilişkili lupus benzeri sendromlar ve sistemik lupus eritematozus (SLE) gelişebilmektedir. Adalimumab ilişkili lupus olguları literatürde çoğunlukla romatolojik hastalıklar nedeniyle tedavi alan hastalarda bildirilmiştir. Dermatolojik hastalıklar arasında ise psoriasis vulgaris ve granuloma annulare nedeniyle adalimumab kullanımı sonrasında gelişen lupus olguları tanımlanmıştır. Hidradenitis suppurativa tedavisi sırasında adalimumab ilişkili lupus gelişimi ise literatürde oldukça nadir olup, bildirilen sınırlı sayıda vaka bulunmaktadır. Bu olgu sunumunda, hidradenitis suppurativa nedeniyle adalimumab tedavisi alan bir hastada gelişen anti-TNF ilişkili sistemik lupus eritematozus tablosunun sunulması amaçlanmıştır.

Olgu: Kırk bir yaşında kadın hasta, yaklaşık 15 yıldır hidradenitis suppurativa tanısıyla takip edilmekteydi. Hastanın öyküsünde çoklu antibiyotik kullanımına rağmen kontrol altına alınamayan hastalık aktivitesi mevcuttu. Özgeçmişinde diabetes mellitus bulunmakta olup metformin kullanmaktaydı. Hastanın ayrıca aktif sigara içicisi olduğu ve 25 paket/yıl sigara öyküsünün bulunduğu öğrenildi.

Hastaya Kasım 2024 tarihinde adalimumab tedavisi başlandı. Tedavinin yaklaşık 16. ayında hastada fotosensitivite, yaygın gezici artralji ve sistemik yakınmalar gelişti. Yapılan laboratuvar değerlendirmesinde antinükleer antikor (ANA) yüksek titrede pozitif (>=1/3200), anti-histon antikoru pozitif ve anti-nükleozom antikoru pozitif saptandı. Klinik ve laboratuvar bulgular birlikte değerlendirilerek hastada sistemik lupus eritematozus düşünüldü ve tablonun ön planda anti-TNF tedavisine bağlı ilaç ilişkili lupus gelişimi ile uyumlu olduğu değerlendirildi.

Eklem yakınmaları nedeniyle hastaya hidroksiklorokin ve düşük doz sistemik steroid tedavisi başlandı. Adalimumab tedavisi kesilerek hastanın HS tedavisi sekukinumab ile revize edildi.

Sonuç: Anti-TNF ajanlar hidradenitis suppurativa tedavisinde etkili olmakla birlikte nadir de olsa ilaç ilişkili lupus gelişimine neden olabilir. Özellikle yeni gelişen fotosensitivite, artralji ve otoantikor pozitifliği bulunan hastalarda anti-TNF ilişkili lupus açısından dikkatli değerlendirme yapılmalıdır. Adalimumab ilişkili lupus olgularının büyük çoğunluğu romatolojik hastalıklar zemininde bildirilmiş olup dermatolojik hastalıklara bağlı kullanım sonrası gelişen olgular oldukça sınırlıdır. Hidradenitis suppurativa nedeniyle adalimumab kullanımı sonrası lupus gelişimi literatürde son derece nadir görülmektedir. Bu nedenle olgumuzun, anti-TNF tedavilerinin nadir otoimmün komplikasyonlarına dikkat çekmesi ve HS hastalarında gelişebilecek olası immünolojik yan etkiler açısından farkındalık oluşturması açısından önemli olduğu düşünülmektedir.

Anahtar Kelimeler: Hidradenitis suppurativa, adalimumab, lupus eritematozus

EP-34

BLEOMİSİN TEDAVİSİNİN NADİR KUTANÖZ YAN ETKİSİ: FLAJELLAT HİPERPİGMENTASYON

Zeynep Sena Bektaş, Funda Erduran, Akın Aktaş
Ankara Bilkent Şehir Hastanesi, Deri ve Zührevi Hastalıkları Ana Bilim Dalı, Ankara

Amaç: Bleomisin kullanımına bağlı gelişen flajellat hiperpigmentasyon, nadir görülen ve karakteristik klinik görünümü ile dikkat çeken kutanöz bir yan etkidir. Bu olgu sunumunda, bleomisin tedavisi sırasında flajellat hiperpigmentasyon gelişen bir hastanın klinik özelliklerinin sunulması ve bu nadir kutanöz yan etkiye dikkat çekilmesi amaçlanmıştır.

Olgu: Flajellat hiperpigmentasyon, lineer çizgiler şeklinde görülen, genellikle kemoterapi ilaçlarına sekonder olarak ortaya çıkan nadir bir durumdur. Kemoterapötik ajanlardan en sık bleomisin ile ilişkili olup yüksek kümülatif doz alan hastalarda görülme oranı daha fazladır. Mekanizması net bilinmemektedir. Tanısı genellikle klinik gözlemle konulmaktadır. Hiperpigmentasyona spesifik olarak, başlangıçta eritemli, bir süre sonra özel desenli lezyon olan kahverengi flajellat görünümü alır. Hiperpigmente cilt lezyonlarının histopatolojik incelemesinde dermal ödem, perivasküler lenfositler, bazal keratinositlerde artmış melanin pigmenti karakteristiktir. Çoğunlukla kendiliğinden düzelmektedir. Tedavide kaşıntıyı engellemek önemlidir. Antihistaminikler ve/veya sistemik steroidler tedavi seçenekleri arasındadır. Olgumuz 15 yaşında, Non Hodgkin Lenfoma tanılı kadın hastadır. Hasta ilk kür bleomisin tedavisi 4. dozunu alırken, kaşıntı ile başlayan sırtta ve göbek çevresinde koyu lekeler şikayeti ile başvurmuştur. Yapılan dermatolojik muayenede sırtta sağ skapular alanda ve gövde ön yüzü göbek çevresinde hiperpigmente lineer, flajellat tarzda yamalar izlenmiştir. Hastanın tedavi süreci kaşınmayı kontrol altına alarak ve antihistaminik ile takip edilmiştir.

Sonuç: Flajellat hiperpigmentasyon, ender görülebilmesine rağmen spesifik klinik görünümü ile akılda kalıcı bir hiperpigmentasyon olup, etiyolojisinde önemli rol oynayan bleomisinin hastanın anamnezinde sorgulanması unutulmamalıdır.

Anahtar Kelimeler: bleomisin, flajellat hiperpigmentasyon, kutanöz yan etki



Flagellat hiperpigmente lezyon. gövde ön yüzü meme altından başlayıp göbek altına kadar uzanın gösteren flagellat hiperpigmente yama

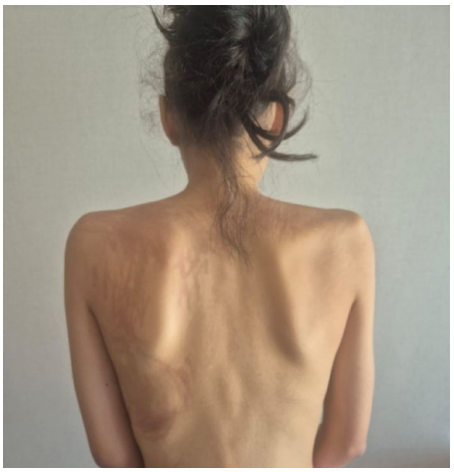

Flagellat hiperpigmente lezyon. sol skapula üstümden başlayıp altına doğru uzanan flagellat hiperpigmente yama

EP-35

PROTEİN TOZU TAKVİYESİ KULLANIMI SONRASI OLUŞAN İNTRİNSİK EGZEMA OLGUSU

Şükrü Ulaş Toz[1], Melis Gönülal[2]

[1]Sağlık Bilimleri Üniversitesi, İzmir Tepecik Eğitim ve Araştırma Hastanesi, Deri ve Zührevi Hastalıklar Kliniği, İzmir
[2]Sağlık Bilimleri Üniversitesi, İzmir Tıp Fakültesi, Deri ve Zührevi Hastalıklar Anabilim Dalı, İzmir

Egzema, epidermal değişiklerle karakterize bir grup kaşıntılı iltihaplı durumu ifade eder. Birçok vakada, çeşitli faktörlerin biri veya birkaçı altta yatan tetikleyiciler olarak hareket edebilir (alerjik, tahriş edici ve endojen faktörler vs.). Egzema ekstrinsik veya intrinsik olabilmektedir. İntrinsik egzema alerjenler tarafından tetiklenmez, genelde yetişkinlikte başlar. Yaygın değildir ve genelde kadınlarda görülür. Gıda alerjileri, alerjik rinit veya astım gibi alerjik durumlarla ilişkili değildir. Egzema vakalarının yaklaşık %20'sini oluşturmaktadır. İntrinsik egzema patogenezinde genetik mutasyonların kombinasyonu, aşırı aktif bağışıklık sistemi, cilt kuruluğuna neden olan çevresel faktörler, nem, soğuk hava, stres gibi durumlar yer alabilmektedir. Bu egzema türü, kas geliştiricilerin protein tozu alımı sonrası da görülmeye başlanmıştır.

Bilinen ek hastalığı olmayan 41 yaşında erkek hasta dermatoloji polikliniğimize gövdesinde ortaya çıkan eritemli, kahverengiye dönük ekskoriye maküller nedeniyle başvurdu. Hastanın bu şikayetleri 2 aydır mevcuttu. Hasta dış merkez başvurularında topikal kortikosteroid ve nemlendirici tedavileri kullanmış ama fayda görmemişti. Hastamızın anamnezinde yakın zamanda kas geliştirme amaçlı protein tozu kullanımı öyküsü mevcuttu. Hastamızdan aldığımız öykü ve klinik muayene sonucunda hastamıza intrinsik egzema tanısını koyduk. Topikal kortikosteroid ve nemlendiricilere ek olarak sistemik steroid tedavisi başladık. Hastaya 12 hafta sonra kontrol önerdik. Hastanın kontrol muayenesinde herhangi bir aktif cilt lezyonuna rastlamadık. Hastamıza bir daha hayat boyu protein tozu kullanmamasını önerdik.

Protein tozu takviyesi sonrası oluşan intrinsik egzema vakaları literatürde az görüldüğü için olgumuzu sunmaya değer bulduk.

Anahtar Kelimeler: protein tozu, intrinsik egzema, egzema

YAZAR DİZİNİ

3. Temelden Pratiğe Dermatoloji ve Kozmetoloji Sempozyumu

24-27 Eylül 2026 | Regnum Carya, Antalya

A

Akarsu, Sevgi **9, 12**
Akdoğan, Cansu **33**
Aksu, Deniz **4**
Aktaş, Akın **50**
Alataş, Emine Tuğba **2**
Alcan, Ali **43**
Aslancan, Bahadır **5**
Ateşli, Berke **9, 42**
Avcı, Ceylan **9, 12**
Aydemir, Semih **32**
Aydın, Selcen **44**
Aydoğdu, Ceyda Tetik **2, 48**
Aydoğdu, Eray **39**

B

Bakay, Özge Sevil Karstarlı **34**
Balcı, Ali **12**
Balcı, Didem Didar **9, 12, 16, 18, 30, 32, 42, 49**
Bardak, Mert **13**
Bektaş, Zeynep Sena **50**
Boduroğlu, Ahmet **32**
Boynueğrioğlu, Fatih **11, 13**
Bozgeyik, Şevval **40**
Bozkurt, Korkut **26, 28**
Bozkurt, Seray Başak **26**

Ç

Çakır, Aysel **10**
Çanolu, Zeynep **47**
Çelik, Abdullah **15**
Çelik, Fatma **44**
Çelik, Salih Çağrı **30**
Çelikkıran, Tuğçe Çelebi **2**
Çınar, Çiğdem Kekik **45**
Çınar, Gökhan **27**
Çimen, Hatice Kübra **19, 23, 25**

D

Demirbaş, Abdullah **31**
Demirbaş, Gözde Ulutaş **31**
Duman, Nilay **11**

E

Ercan, Müge **28**
Erduran, Funda **33, 50**
Ergün, Mahmut Gazi **21**
Evliyaoğulları, Eren **9, 35**

G

Gökyayla, Ece **13**
Gönülal, Melis **9, 14, 26, 28, 35, 38, 39, 40, 43, 51**
Günay, Mesut **35**

H

Hatun, Fatma Ceren **7**

İ

İltaş, Mustafa Oğuz **32**

K

Kara, Yeşim Akpınar **4**
Karakaş, Büşra **44**
Karakoyun, Ömer **5**
Karakuş, Elifsu **9, 38**
Kayıkçı, Kayahan **10**
Keleş, Hacer **22**
Ketenci, Bengisu Meral **34, 41**
Khurami, Fatma Aksoy **47**
Korkmaz, Hatice **29, 37**
Korkmaz, Selma **44, 47**
Köse, Onur **47**
Kuramı, Fatma Aksoy **44**
Kutlubay, Zekayi **21**

M

Metin, Nurcan **19, 23, 25, 29, 37**

O

Onsun, Nahide **46**
Ozar, Elif Kıntış **43**

Ö

Ökten, Özge **33**
Öz, Deniz İlker **30**
Özel, Aslıhan **11**
Özgür, Halil Hakan **35, 38**
Özhamam, Esra Uçaryılmaz **33**
Özkoca, Defne **21**
Özlen, Bilal Safa **48**
Özmen, Alperen **9, 42**
Öztürk, Caner **12**

P

Pektaş, Suzan Demir **2**
Peynirci, Ahmet Nuri **18**

R

Reyhan, Ozan **16**

S

Sarı, İsmail **12**
Sarısakal, Damla **38**
Satılmış, Bensu **46**
Sazan, Jinda Zeynep **14**
Sezer, Suat **15, 41**
Sözer, Fadime Man **27**

Ş

Şak, Özge **14**
Şanlı, Tubanur **12**

T

Talibova, Aygün **12**
Tamer, Emine **3, 33**
Tatlıdil, Fırat **22**
Temurhan, Sonay **45**
Tokka, Bahar **7**
Toprak, İlkim Deniz **45**
Toz, Şükrü Ulaş **51**

Ü

Ünal, Damla İnözü **14**
Ünlü, Sezin **24**
Ürün, Yıldız Gürsel **7**
Üstündağ, Yağız **12, 18**

Y

Yıldırım, Hatice Bankoğlu **20, 36**
Yıldırım, Muazzez **28**
Yıldıztaş, Melisa Kural **49**
Yılmaz, Sinem Can **3**
Yüksel, Perihan Merve **24**

Bilimsel Sekreterya

Dermatoloji ve İnflamasyon Derneği
İsmet Kaptan Mahallesi,
Gazi Osman Paşa Blv.
Yeni Asır İş Hanı, No:3 Kat: 8 D:807,
35210 Konak/İzmir

Organizasyon Sekreteryası

D Event Turizm Organizasyon
İçerenköy Mah. Çayır Cad. No:5/25
Bay Plaza Kat:12 Ataşehir / İstanbul
+90 216 573 18 36
kongre@devent.com.tr
www.devent.com.tr
#deventsocial